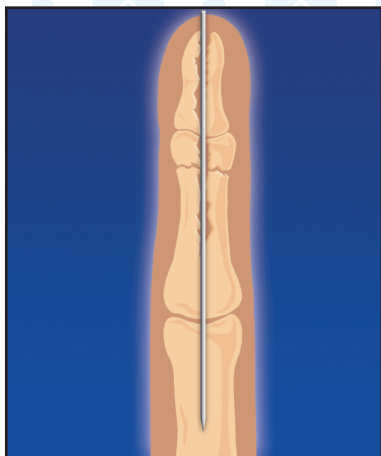
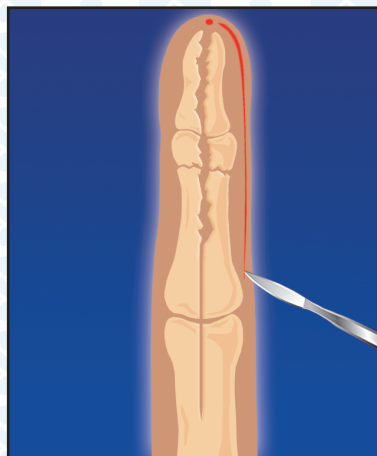


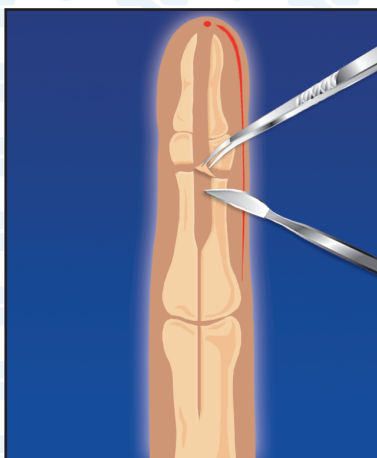
СПИЦЕВОЙ ОСТЕОМИЕЛИТ



1. Спицевой остеомиелит, развившийся после остеосинтеза спицей открытого перелома средней фаланги

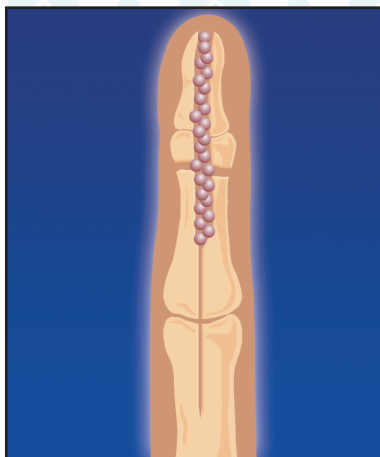


2. Спица удалена. Выполнен медиолатеральный доступ

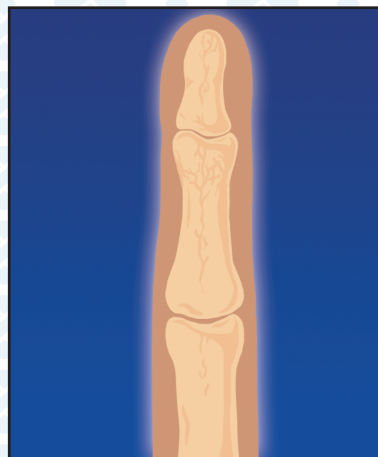


3. Произведена секвестрэктомия

СПИЦЕВОЙ ОСТЕОМИЕЛИТ



5. Полости в костных структурах
выполнены гранулами
КоллапАна



6. Образование новой
костной ткани
(4-6 мес.)

*Методические рекомендации
составлены д.м.н., проф.
Алексеевым М. С.*

