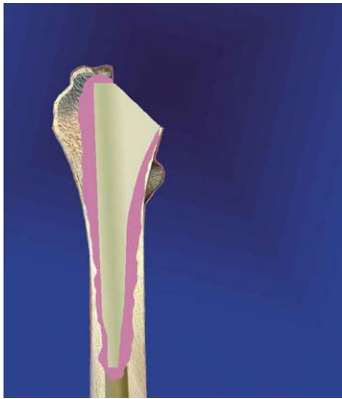
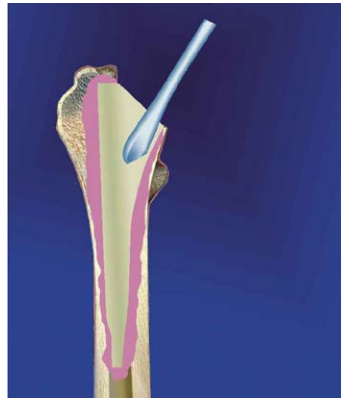
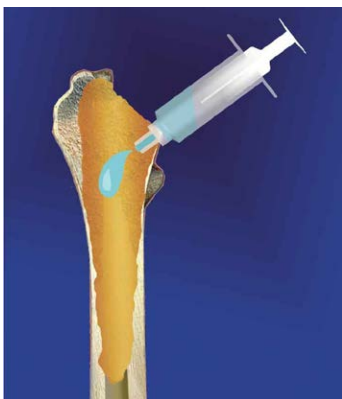аллопластика дефекта кости при ревизионном эндопротезировании



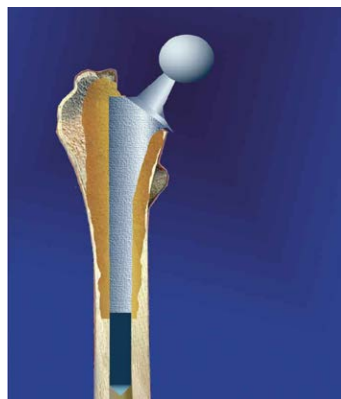
1. Удаление ножки эндопротеза



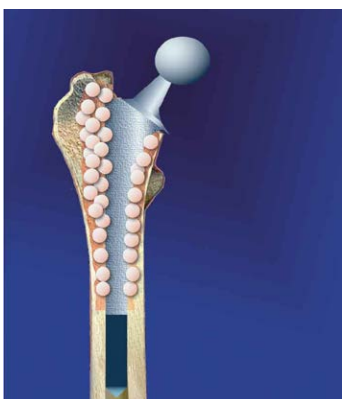2. Удаление остатков цемента и рубцовой соединительной ткани



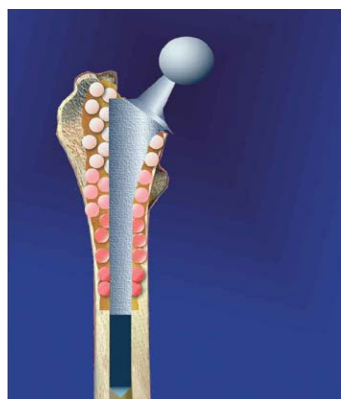
3. Туалет раны



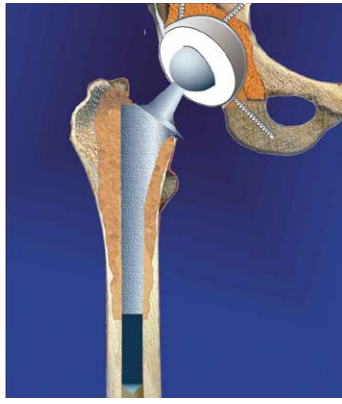4. Установка ножки эндопротеза



5. Заполнение дефекта гранулами КоллапАна



6. Гранулы укладываются рыхло, пропитываются кровью. КоллапАн должен таять как снег



7. Коллапс Ан замещается костной тканью