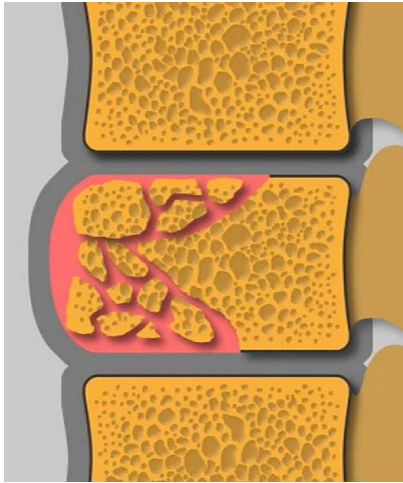
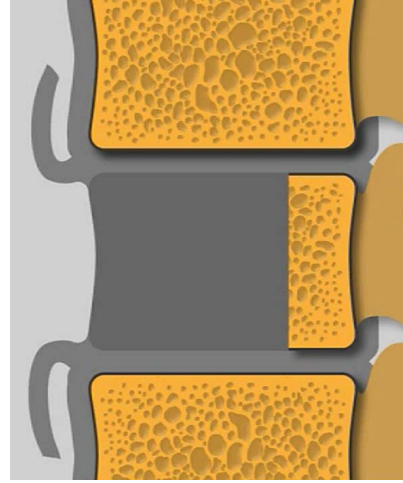


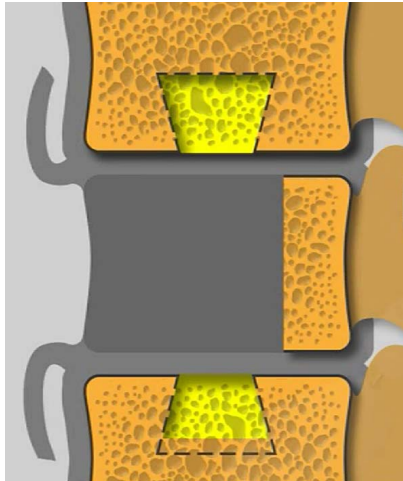
лечение неспецифического спондилита



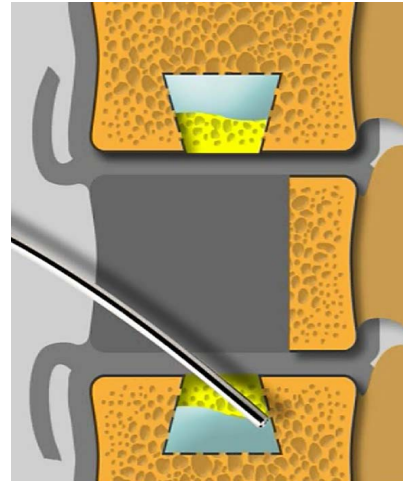
разрушение тела позвонка



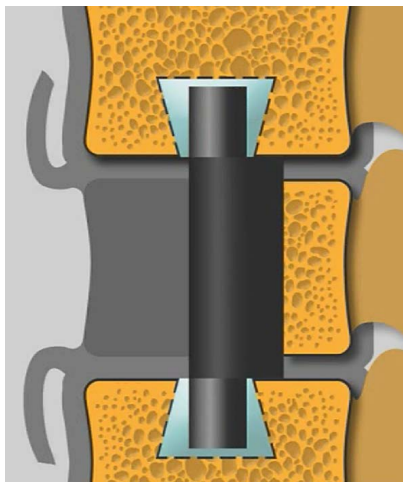
резекция тела позвонка



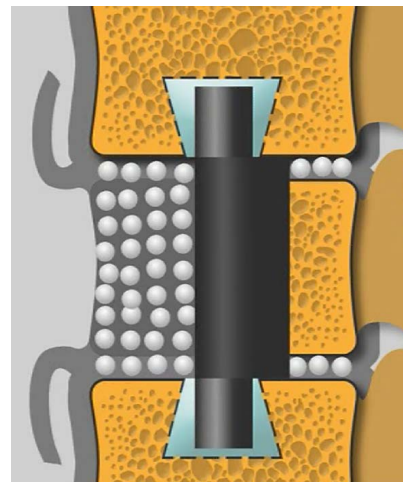
формирование пазов в телах позвонков



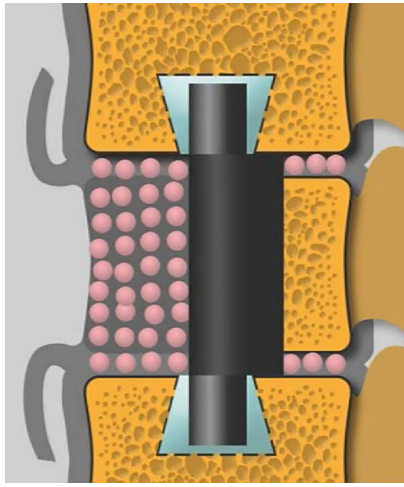
внедрение костного цемента в пазы



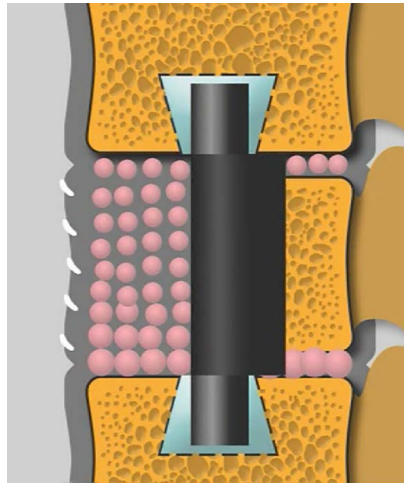
внедрение углеродного имплантата



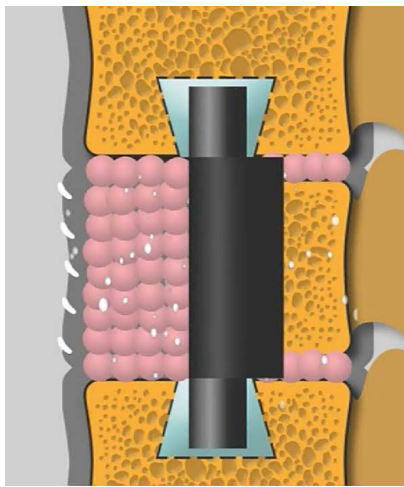
укладка КоллапАна



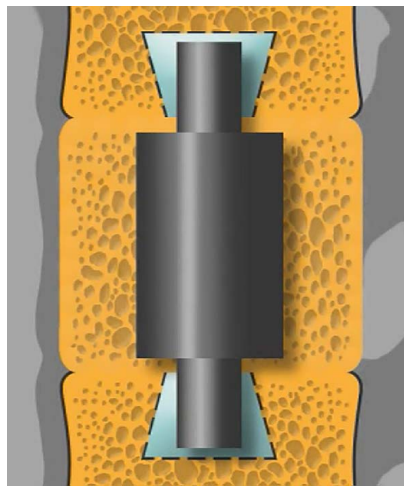
пропитывание КоллапАна кровью



ушивание передней продольной связки



продолжительное выделение антибиотика



замещение КоллапАна костной тканью