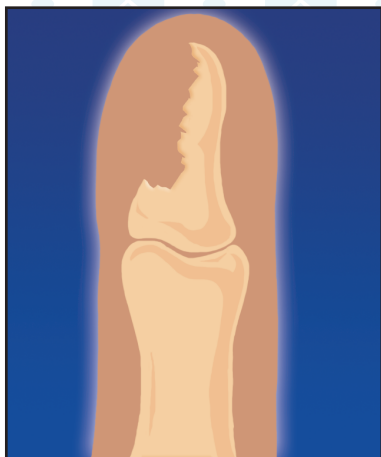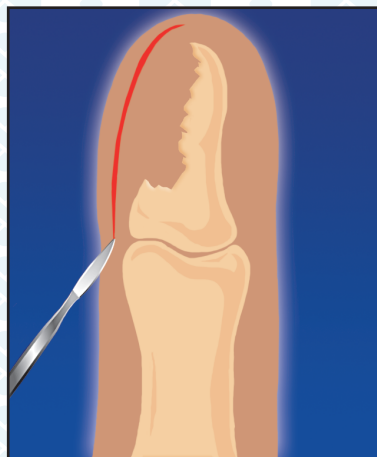


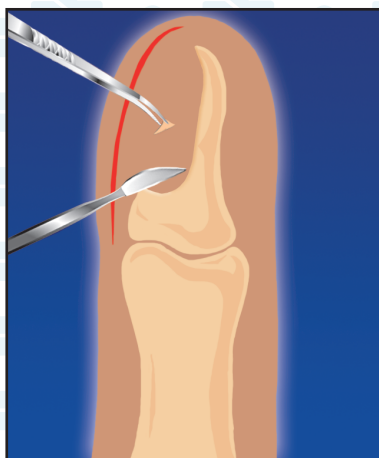## КОСТНЫЙ ПАНАРИЦИЙ



1. Деструкция кости фаланги

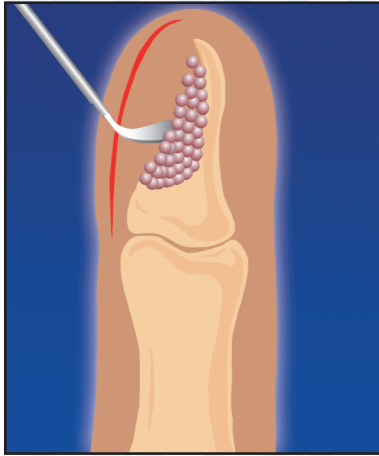

2. Доступ к патологическому очагу

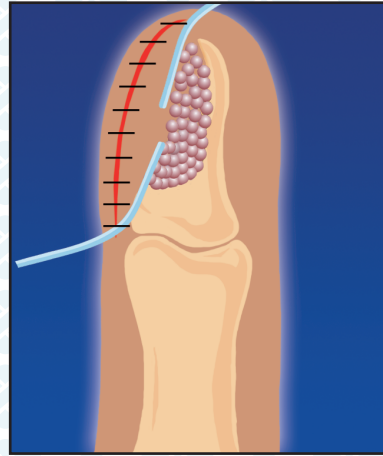


3. Секвестрэктомия

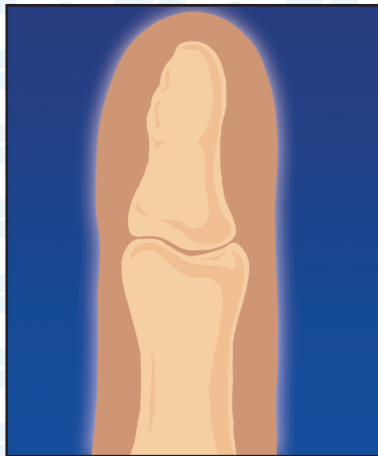## КОСТНЫЙ ПАНАРИЦИЙ



4. Заполнение костного дефекта гранулами КоллапАна



5. Дренажирование и ушивание послеоперационной раны



6. Результат: замещение КоллапАна костной тканью (4-6 мес.)