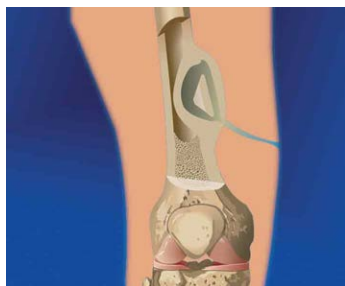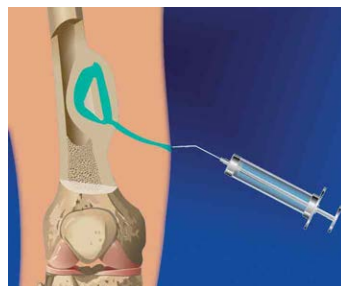


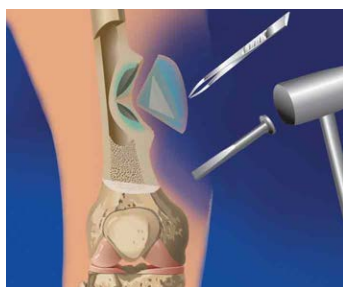Хронический остеомиелит бедренной кости



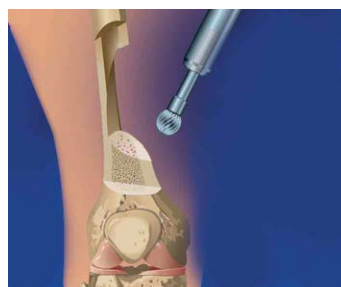1. Несросшийся перелом бедренной кости, осложненный хроническим остеомиелитом



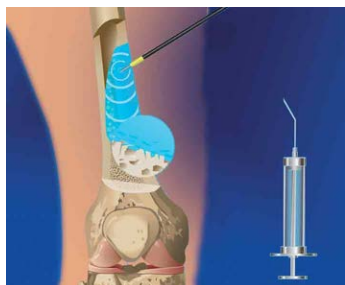
2. Прокрашивание некротических тканей



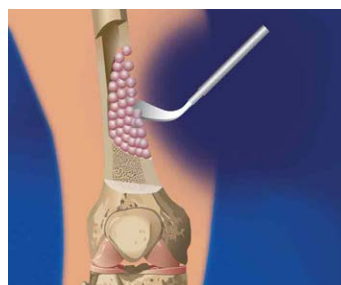
3. Секвестрнекрэктомия



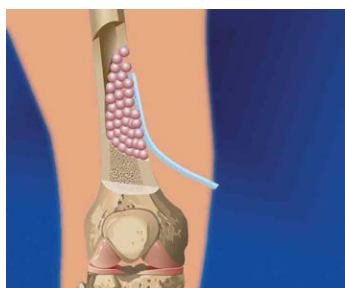
4. Обработка полости фрезой до появления "квяной росы"



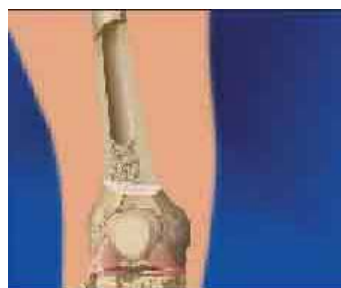5. Антисептическая и УЗ-обработка



6. Введение КоллапАна (КоллапАн укладыается рыхло и должен таять как снег)



7. Установка дренажа



8. Образование новой костной ткани