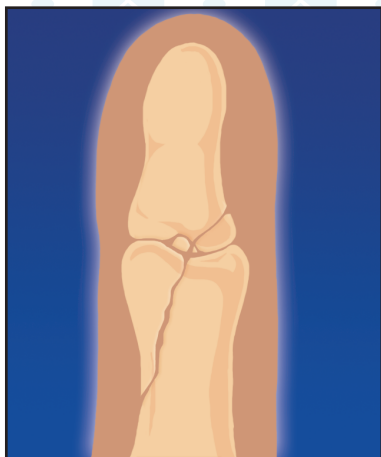
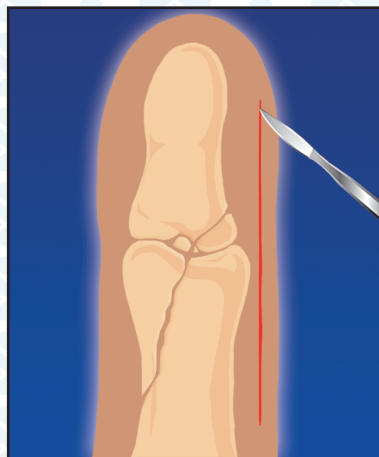


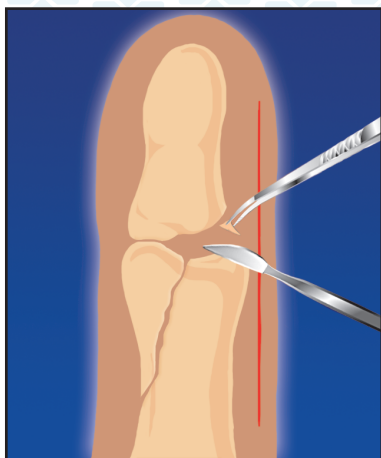
ПОСТТРАВМАТИЧЕСКИЙ ОСТЕОМИЕЛИТ



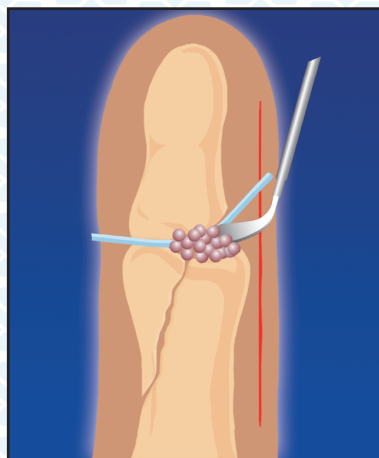
1. Оскольчатый перелом фаланг, осложненный остеомиелитом



2. Оперативный доступ

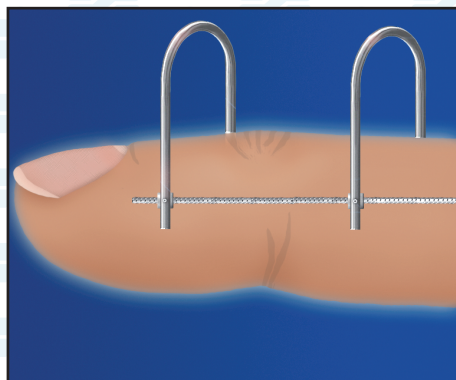


3. Секвестрэктомия

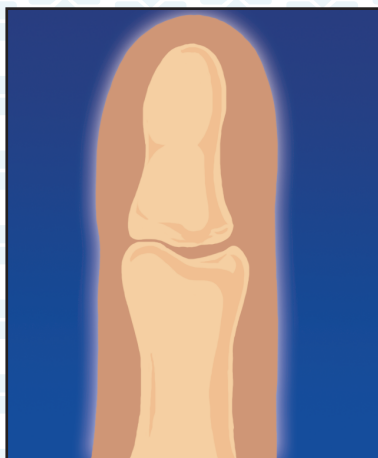

4. Внедрение гранул КоллапАна и дренирование очага

ПОСТТРАВМАТИЧЕСКИЙ ОСТЕОМИЕЛИТ



5. Фиксация фаланг с помощью аппарата Лазарева-Коршунова (8-12 нед.)



6. Образование новой костной ткани (4-6 мес.)