Наш опыт применения остеопластического биокомпозиционного материала в костной хирургии

Данная статья не является рекламой!

Остеопластические биокомпозиционные материалы применяются в медицине и в последнее время стали использоваться и в ветеринарии для восстановления костной ткани, а также для профилактики и лечения гнойных осложнений в различных областях костной хирургии. Подобные материалы обладают высокой биосовместимостью, полностью замещаются костной тканью без образования фиброзной прослойки, активно стимулируют остеогенез и значительно усиливают репаративные процессы в поврежденной ткани.

Наш пациент – котенок породы экзотическая короткошерстная, возраст 2,5 месяца с весом в 840 грамм. Травматический метаэпифизарный перелом дистального сегмента бедренной кости, перелом головки бедренной кости.

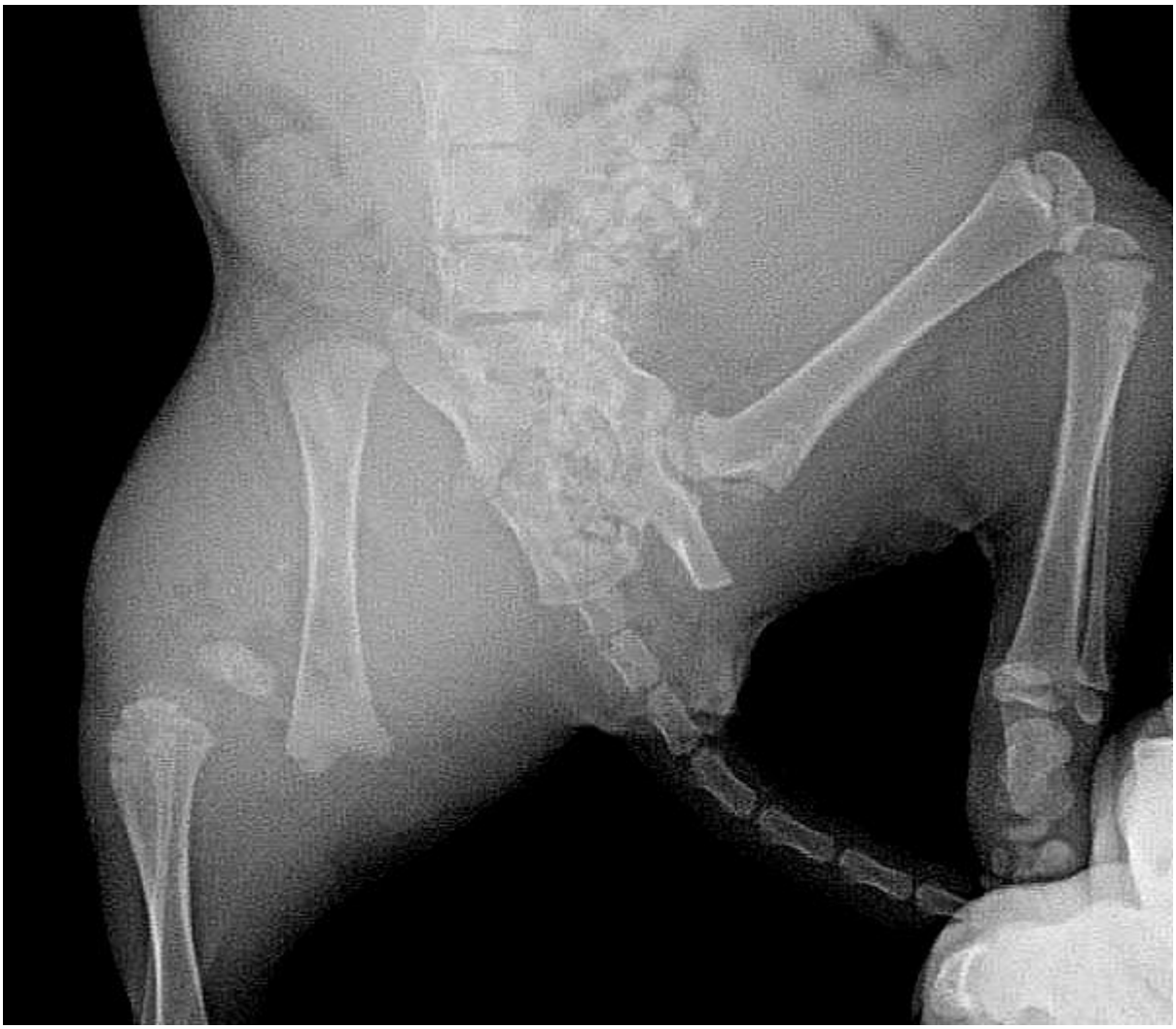

На рентгенограмме определяется полное отделение эпифиза от метафиза без костных осколков.

Предпочтительным методом фиксации данного перелома является внешняя фиксация с использованием акрила в сочетании с резекционной артропластикой. Однако, к сожалению, владельцы данного пациента обратились к нам только через 4 недели после

травмы. За данный период времени бедренная кость, свободно лежащая в мышечной ткани и полностью скелетированная, не кровоснабжалась, кость к моменту операции уже была мертва и для ее возможного «оживления» потребовался бы очень долгий период, включающий резорбцию кости.

Для сохранения конечности нами принято решение об удалении бедренной кости, в которой отсутствовал костный мозг и питающая артерия. В толщу мышечной ткани рыхло уложены гранулы «Коллапана» с клафораном, создающий антимикробный фон в ране в течение 20 суток. Рану ушили послойно без установки дренажа. Системная антибиотикотерапия у данного животного в послеоперационный период не применялась. Раневая поверхность зажила по первичному натяжению без нагноений и отторжений. Котенок начал совершать опору на конечность и использовать ее при движении уже на 2 сутки.

На рентгенограмме через 1 месяц визуализируется рост костной ткани на месте удаленной бедренной кости.

Данная конечность безусловно короче, чем здоровая, однако учитывая относительно малый вес и пластичность, кошка способна перераспределять нагрузку на конечности при беге и ходьбе, и перемещаться практически без явной хромоты.

Остеопластический биокомпозиционный материал «Коллапан» безусловно имеет очень широкое применение не только в хирургическом лечении нарушений консолидации переломов, но и в лечении хронического остеомиелита, в хирургии позвоночника, в челюстно-лицевой хирургии и открывает, на наш взгляд, новые возможности в ветеринарной хирургии и позволяет использовать его при различных патологиях.

Статья выложена на сайте ветеринарной клинике «Самарская Лука» по ссылке:
http://samarskayaluka-vet.ru/kostnaja-xirurgija/