МОНИТОРИНГ ЛЕЧЕНИЯ ХРОНИЧЕСКОГО АПИКАЛЬНОГО ПЕРИОДОНТИТА У ПАЦИЕНТОВ РАЗНЫХ ВОЗРАСТНЫХ ГРУПП

ГОУ ВПО «МОСКОВСКИЙ ГОСУДАРСТВЕННЫЙ МЕДИКО – СТОМАТОЛОГИЧЕСКИЙ УНИВЕРСИТЕТ РОСЗДРАВА»
Кафедра факультетской терапевтической стоматологии

А.В. МИТРОНИН, д.м.н., профессор
Ю.М. МАКСИМОВСКИЙ, завкафедрой, З.д.н., д.м.н., профессор

Хроническая очаговая инфекция в околозубных тканях и ее влияние на организм — важная и до конца не разрешенная проблема терапевтической стоматологии [4,6,17]. В настоящее время исследования, в цели которых входит повышение эффективности комплексного лечения пациентов с верхушечным периодонтитом ведутся с учетом: особенностей развития и течения периодонтита на фоне сопутствующих общесоматических заболеваний; современных методов и средств лечения; этиопатогенетической концепции биоактивного воздействия на периапикальный очаг и организм в целом [1,7,8,10].

Известно также, что при традиционном, удачно выполненном эндодонтическом лечении восстановление костной ткани нередко затягивается до 4—5 лет. После консервативного лечения хронического апикального периодонтита - апикальных гранулём (ХАП) у лиц, имеющих еще и соматическую патологию, клиническое выздоровление не всегда объективно отражает исход заболевания. Рентгенологические данные свидетельствуют о недостаточной эффективности лечения у данной категории больных, только в 26% наблюдений достигнуто уменьшение размера очага деструкции костной ткани в околоверхушечной области [11,13, 18,19]. [Вместе с тем при лечении периодонтита у больных различных возрастных групп необходима антимикробная санация системы корневых каналов и периапикального очага с остеоиндуктивным воздействием на деструктивные изменения в костной ткани.

Для регресса периапикального воспалительного очага большое значение имеет создание в периапикальных тканях депо биологически активных веществ, определяющих построение нормальной кости. Так, в терапевтическом и хирургическом лечении периодонтита все чаще используют остеопластические материалы на основе гидроксиапатита — биолант, колапол КП-3, остим-100, остим-100 с метронидазолом, лингап и колапол [2,8,12].

Одним из новых направлений эндодонтии являются меры, направленные на регресс околоверхушечного очага и стимулирование оссификации зоны патологического процесса с использованием остеоиндуктивных и остеокондуктивных лекарственных препаратов. Анализ данных литературы позволяет сделать вывод о необходимости разработки трансканального лечения ХАП с использованием материалов, обладающих остеорегенеративными свойствами. Однако важным элементом управляемого процесса регенерации является отсутствие бактериальной обсемененности области [5,15]. Поэтому оптимально наличие в составе этих материалов противомикробных лекарственных средств, чтобы не только стимулировать остеогенез, но и санировать инфекционный очаг. На стоматологическом рынке имеется отечественный препарат Коллапан в форме геля (биоактивный костно-пластический материал на основе однородной композиции особо чистого гидроксиапатита, коллагена специальной обработки и антимикробного средства), произведенный фирмой «Интермедапатит». Наличие в коллапане антимикробных средств различного спектра действия позволяет целенаправленно выбрать лекарственную форму, соответствующую выявленному виду патогенной микрофлоры. Коллапан — биоактивный материал с однородной композицией чистого гидроксиапатита и специально обработанного коллагена, содержащий антибиотик (гентамицина сульфат, линкомицина гидрохлорид, метронидазол, диоксидин, клафоран, рифампицин). Он с успехом используется в ряде клиник не только стоматологического, но и травматологического профиля [9,16]. Известны данные об эффективности применения препарата «Коллапан» в гранулах для лечения пародонтита [3].

Однако, при эндодонтическом лечении хронического периодонтита наиболее удобная лекарственная форма препарата в виде геля, находящегося в шприц-контейнере с иглой насадкой.

Цель: оценить эффективность лечения хронического апикального периодонтита с применением биоактивного препарата Коллапана у больных различных возрастных групп.

Материалы и методы. Проведено клинико-рентгенологическое, микробиологическое обследование 107 пациентов с ХАП 154 зубов в возрасте от 18 до 54 лет (по возрастным категориям: 25 - 34 лет; 34 - 44 лет; 45 - 54 лет).

Для микробиологических исследований у больных с ХАП проводили забор материала из корневых каналов зубов (до применения химиотерапевтических препаратов) с помощью стерильного бумажного эндодонтического штифта. Идентификацию пяти вирулентных видов бактерий в корневом канале осуществляли с помощью полимеразной цепной реакции (ПЦР). Для обоснования выбора антибактериальных препаратов при лечении периодонтита проводили оценку чувствительности выделенных штаммов вирулентных бактерий к антибиотибактериальным средствам препаратов в биоактивном геле «Коллапан» in vitro с применением способа «лунок» для гелевых лекарственных форм [14].

Больные разделены на 2 рандомизированные группы.

В комплексное лечение 63 больных (92 зуба) основной группы в местном эндоканальном лечении после традиционной инструментальной и медикаментозной обработки корневых каналов 3% р-ром гипохлорита натрия применяли технологию отсроченного лечения хронического периодонтита с использованием биоактивного препарата Коллапан (К,Л). Материал апплицировали в устья каналов через иглу с помощью шприца, затем каналнаполнителя и (или), гуттаперчевого штифта трансканально заполняли каналы и вводили материал за апикс корня – в очаг деструкции (рис. 1).

Учитывая, что препарат «Коллапан» не рентгеноконтрастен, то после его введения в канале оставляли гуттаперчевый штифт по верхушечное отверстие,

соответствующий размеру и диаметру корневого канала, который на рентгенограмме служил подтверждением проведенной процедуры. Затем удаляли штифт, заполняя просвет канала коллапаном. Временную пломбу на коронковую часть зуба ставили из стеклоиономерного цемента с целью плотной герметизации и предотвращения повторного инфицирования. Через 14 дней временные пломбы (как коронковую, так и корневую) удаляли, а обтурацию корневых каналов осуществляли силлером и гуттаперчевыми штифтами методом латеральной конденсации с последующей реставрацией коронки зуба (рис. 2).

В группе сравнения у 44 больных (62 зубов) применяли только традиционную методику лечения (с медобработкой корневых каналов 3% р-ром гипохлоридом натрия и обтурацией корневых каналов гуттаперчевыми штифтами).

Отдаленные результаты изучали с использованием клинико-рентгенологического контроля через 9-12 месяцев и более после лечения.

Полученные данные обрабатывали вариационно-статистически методом использования t-критерия Стьюдента.

Результаты и обсуждение.

Результаты исследования чувствительности выделенных штаммов вирулентных бактерий к разным лекарственным формам, содержащимся в препаратах Коллапан-гель, гидроксиде Са и физиологическом растворе (контроль), представлены в таблице 1.

Таблица 1. Результаты исследования чувствительности вирулентных видов бактерий из корневых каналов зубов больных ХАП in vitro к лекарственным формам Колапана с антимикробными компонентами и гидроксиду кальция

препараты	Грамположительные бактерии			Грамотрицательные бактерии				
	Peptostreptococcus anaerobius	Streptococcus intermedius	Str. sanguis	Actinomyces spp.	Bacteroides spp.		Actinobacillus actinomycetemcomitans	Fusobacterium spp.
					Prevotella intermedia	Porfiromonas gingivalis		
Гидроксид кальция	S	SS	SS	S	S	SS	SS	SS
Коллапан-К	SS	SS	SS	SS	SS	SS	SS	SS
Коллапан-Л	S	S	SS	SS	SS	S	SS	SS
Коллапан-М	SS	S	RS	S	S	S	S	SS
физиологический раствор	RR	RR	RR	RR	RR	RR	RR	RR

Примечание. Чувствительность к препарату: SS – высокая (от 80 до 100% числа ингибированных штаммов), S – средняя (70-79%), V – вариабельная (50-69%), SR – чувствительны более половины штаммов, RS – резистентны более половины штаммов, R – низкая с преобладанием резистентных штаммов (21-49%), RR – высокая резистентность (до 20%).

Среди представленных форм Коллапана мы, основываясь на выявлении вирулентных бактерий из системы корневого канала и области периодонта, а также чувствительности этих штаммов к антибактериальным препаратам, выбрали для клинического применения формы Коллапана, содержащие клафоран (цефотаксим) и линкомицина гидрохлорид, соответственно.

Анализ полученных данных исхода лечения ХАП зависили от возраста пациентов, сроков наблюдения, а также методик эндодонтического лечения. Наиболее интенсивными процессы восстановления костной структуры происходили в сроки от 9 до 12 месяцев после лечения (рис 3).

Так, у основной группы пациентов в возрастных группах от 18 до 24 и от 25 до 34 лет эффективность лечения ХАП была 100%. Процессы регенерации в костной ткани начинались уже через 2-3 месяца и были выражены к 9 месяцам. При лечении ХАП у пациентов группы сравнения эффективность восстановления костной ткани в этих возрастных группах была значительно ниже - 80,4% и 77,2%, соответственно.

В основной группе пациентов возрасте от 35 до 44 лет восстановление структуры костной ткани наблюдалось в 94,3%, в группе сравнения - 76,1%. В возрасте от 45 до 54 лет соотношение регрессии костной резорбции у верхушек корней составило 89,7% и 66,7%, а начало восстановительных процессов в периапикальной области наблюдалось через 3 -6 месяцев после проведенного лечения, которые в основном завершались через12 месяцев (рис. 4).

В итоге у пациентов основной группы регресс в области костного дефекта наблюдали в 96,01% случаев, а у больных группы сравнения при общепринятом методе эндодонтического лечения положительный эффект отдаленных клинико-рентгенологических результатов составил 75,1%. Это на 21% меньше, чем в основной группе.

Полученные результаты позволяют сделать вывод, что исход ХАП имел непосредственную зависимость от возраста пациентов и мониторинга эндодонтического лечения.

А у больных в группе сравнения регресс (в большинстве случаев частичный)

отмечен только через 12-18 месяцев, а иногда и вовсе не наблюдался (рис. 5).

Проведенные исследования показали, что: введение биоактивного геля «Коллапан» в корневой канал и периапикальный очаг деструкции приводит к восстановлению костной ткани; при индивидуальном подборе антибактериальных средств, находящихся в составе препарата необходимо учитывать микробиологическую идентификацию и частоту выявления бактериальной флоры, клиническую картину, возраст пациентов.

Таким образом, анализ результатов лечения больных с хроническим апикальным периодонтитом показал значительную эффективность технологии применения препарата Коллапан, обладающего антибактериальными и остеоиндуктивными свойствами, который способствуют ускоренной регенерации костной ткани в периапикальной области.

Литература

1. Бажанов Н.Н., Козлов В.А., Максимовский Ю.М., Робустова Т.Г. Состояние и перспективы профилактики и лечения гнойных воспалительных заболеваний челюстно-лицевой области // Стоматология. Специальный выпуск: Материалы III съезда Стоматологической Ассоциации.- М., 9-13 сен. 1996 г.
2. Балин В.Н., Черныш В.Ф., Ковалевский А.М., Иорданишвили А.К. Опыт клинической апробации материалов на основе биокерамики в стоматологии. Стоматология 1996; 5: 75: 45—47.
3. Барер Г.М., Вавилова Т.П., Туманова А. Использование биокомпозиционного препарата «КоллапАн», содержащего различные антибактериальные включения, на хирургическом этапе комплексного лечения пародонтита. // Кафедра.- 2004.- №10.-С.45-49.
4. Безруков В.М., Григорянц А.Л., Рабухина Л.А., Бадалян В.А. Амбулаторная хирургическая стоматология. МИА 2003; 75.
5. Бир Р., Бауман М., Ким С. Эндодонтия // Атлас по стоматологии.- М., МЕДпресс-информ, 2004.- 363 с.
6. Боровский Е.В., Протасов М.Ю. Распространенность осложнений кариеса

и эффективность эндодонтического лечения // Клин. стоматология.- 1998.- 3.-3.

7. Боровский Е.В. Лечение осложнений кариеса зубов: проблемы и их решение // Стоматология. 1999. - № 1. – Т.78. – С.21-24.
8. Гречишников В.В. Комплексное лечение хронического деструктивного периодонтита зубов человека: Автореф. дис.... канд. мед. наук. Кубань 2001.
9. Жусев А.И. Лечение периимплантита с использованием остео-пластического материала Коллапан. Стоматология сегодня 2003; 5: 27: 76.
10. Иванов В.С., Балашов А.Н. Отдаленные результаты лечения верхушечных периодонтитов // Актуальные вопросы эндодонтии: Труды ЦНИИС.- 1990.- С.40-42.
11. Купреева И.В. Сравнительная характеристика эффективности консервативного лечения хронического верхушечного периодонтита у больных на фоне вторичной иммунной недостаточности и у соматически здоровых лиц. Стоматология 1998; 77: 3: 15-16.
12. Лошкарев В.П., Баученкова Е.В. Сравнительная характеристика отдаленных результатов применения биопланта и колапола-КПЗ и методики ведения костной раны под кровяным сгустком при хирургическом лечении хронического периодонтита, околокорневых кист. Стоматология 2000; 6: 79: 23—26.
13. Максимовский Ю.М. Патогенетическое лечение хронического верхушечного периодонтита. Съезд стоматологической ассоциации, 3-й: Материалы. Специальный выпуск. Стоматология М 1996; 67.
14. Митронин А.В., Царев В.Н. Клинико-микробиологическая оценка эффективности эндоканального применения биоактивного геля Коллапан в лечении хронического периодонтита // Новое в стоматологии.- 2004.- №5.- С.50-60.
15. Царев В.Н., Ушаков Р.В. Антимикробная терапия в стоматологии: Руко-водство.- М.: Медицинское информационное агенство, 2004.- 144 с.

16. Уразгильдеев З.И., Берченко Г.Н., Бушуев О.М., Раджеш Кумар. Применение Коллапана в комплексном лечении хронического остеомиелита: Пособие для врачей. М 2001; 10.
17. Dorfer C.E., Lutz R., Buggle F., Lichy C., Becher H., Grau A.J., Ziegler C.M. Association between periapical lesions and stroke: e case-control study.- Int. Endod.J. European Society of Endodontology 10th biennial Congress. Munich, Germany, 4-6 October 2001, p.33.
18. Purewall A., Gulabivala K., Coltart J., Wilson M. & Spratt D.A. Molecular detection of oral bacteria in vascular tissue patients with coronary artery disease.- Int.Endod.J. European Society of Endodontology 10th biennial Congress. Munich, Germany, 4-6 October 2001, p.6.
19. Weiger R., Hitzler S., Hermle G, Lost C. Periapical status, quality of root canal fillings and estimated endodontic treatment needs in an urban German population. Endod Dent Traumatol 1997; 13: 2: 69—74.

а

б

в

г

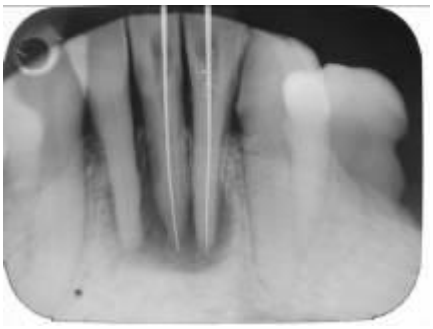
д

РИС. 1. а - измерение рабочей длины зуба; б, в, г – методы введения коллапан-геля в корневой канал, д- рентгенограмма(контроль).

а

б

Рис. 2. а- обтурация корневых каналов зуба 34, б- после реставрации коронки

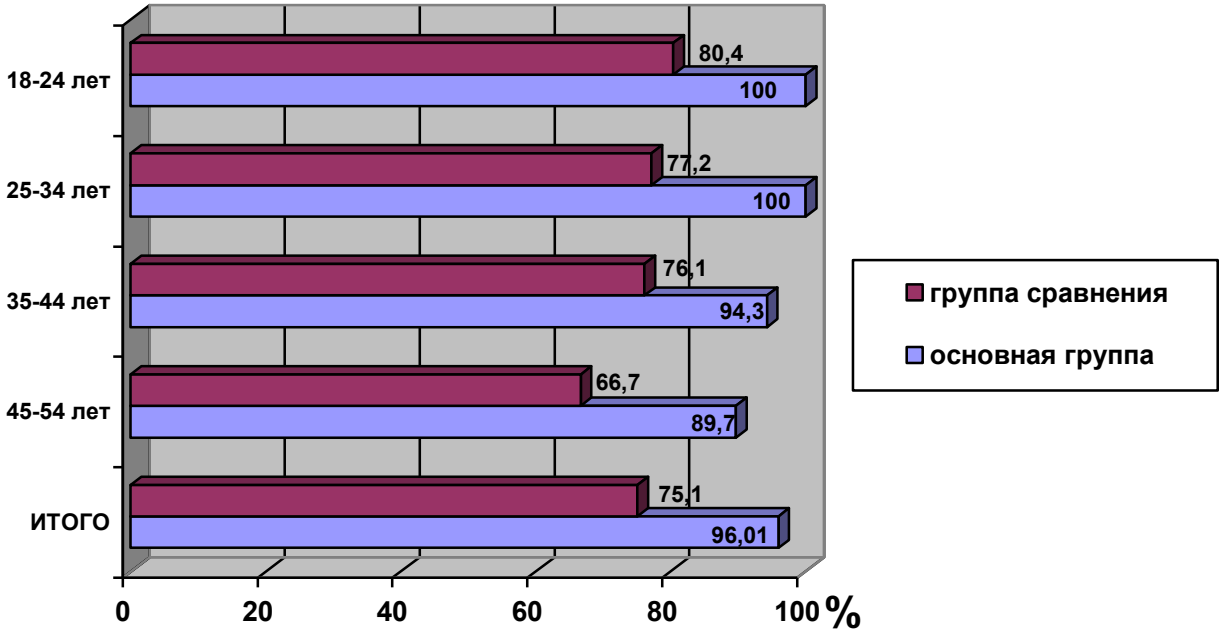

Рис.3. Сравнительные результаты лечения ХАП через 12 месяцев

а б

Рисунок 4. Рентгенограмма зуба 23. Диагноз: хронический апикальный периодонтит. а – после пломбирования, б – через 6 месяцев после лечения (восстановления костной структуры).

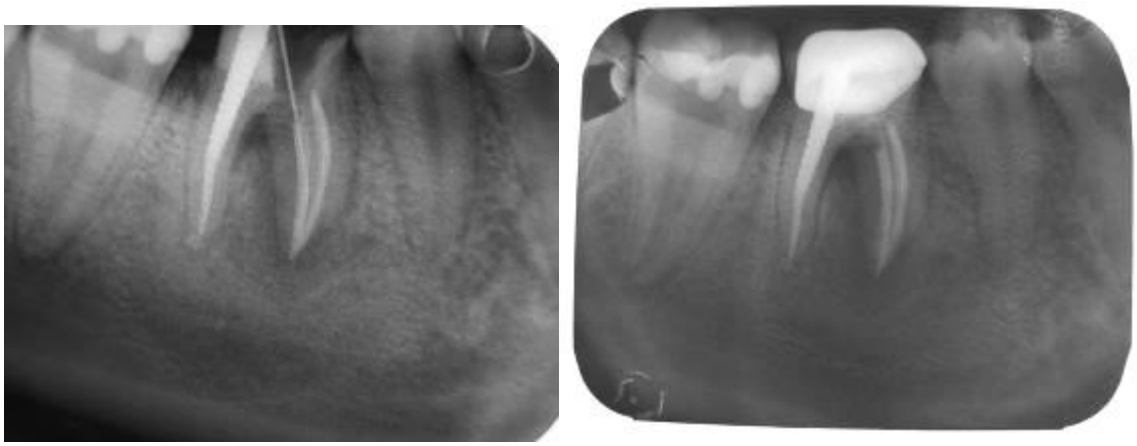

а б

Рис.5. Рентгенограмма зуба 36. Диагноз: хронический апикальный периодонтит. а – на этапе пломбирования, б - через 18месяцев (очаг без изменений).