Применение биокомпозиционного наноструктурированного материала «КОЛЛАПАН» в сочетании с концентрированными тромбоцитами в целях ранней профилактики и лечения несращений многооскольчатых переломов длинных трубчатых костей, ложных суставов и остеомиелитов

О. В. Кудашова, врач травматолог-ортопед*; **А. Н. Тюрчин, С. А. Тарасов**
*ГУЗ Рязанская областная клиническая больница,

В настоящее время рост и развитие мировой экономики зависит от применения инновационных высокотехнологичных, высокоэнергетических технологий, современной транспортной системы. Одновременно с их внедрением наблюдается рост травматических повреждений среди активных, работоспособных граждан. В связи с этим повышаются требования к здравоохранению (скорейшее восстановление работоспособности пострадавшего населения). Достигнуть этих задач позволяет использование современных, общедоступных, безопасных нанотехнологических разработок. Одним из таких новшеств является применение в травматологии-ортопедии материала «КоллапАн».
Ключевые слова: «КоллапАн», ложный сустав, остеомиелит, тромбоциты, биоматериал.

At the present time the increasing and development of world economy depends on application of innovative highly technological, high-energy technologies, contemporary transportation system. At the same time, with their development, an increase in the traumatic damages among the active workable population is observed. In connection with this the requirements for public health are risen (fast restoration of fitness for injured people). Reaching these tasks comes possible with using contemporary, moderately-priced, safe nanotechnological developments. One of such innovations is application of KollapAn material in traumatology and orthopedics.
The keywords: KollapAn, false joint, osteomyelitis, thrombocytes, biomaterial.

Цель

Оценка результатов влияния биокомпозитных материалов «КоллапАн» и «КоллапАн»–гель, используемых интраоперационно и в отсроченном послеоперационном периоде, на сращение костной ткани при замедленной консолидации, ложных суставах и остеомиелитах в комбинации с тромбоцитарной массой.

Материалы

Переломы длинных трубчатых костей и их последствия занимают большой удельный вес среди всех травматических повреждений. Несмотря на определенные успехи, достигнутые за последние годы в травматологии — ортопедии, проблема восстановления при повреждениях опорно-двигательной системы все еще остается чрезвычайно актуальной в связи с увеличением количества и тяжести открытых и закрытых повреждений, с одной стороны, и частым развитием осложнений в процессе лечения с другой.

Открытые и закрытые оскольчатые переломы типа B и C [по классификации AO/ASIF] характеризуются значительным повреждением мягких тканей, наличием большого количества осколков и дефектов костной ткани. Последние возникают за счет невозможности точного сопоставления мелких костных фрагментов или при удалении свободно лежащих костных осколков во время первичной хирургической обработки при открытых переломах. Использование несовершенных методов пластики костных дефектов, а также стимуляции костной регенерации приводят к значительному росту числа несращений и ложных суставов, несмотря на применение современных интрамедуллярных и накостных фиксаторов, а также аппаратов внешней фиксации. По данным разных авторов, от 6 до 51,8% случаев переломов длинных трубчатых костей в процессе лечения осложняются несращениями и развитием ложных суставов.

В хирургической практике необходимость замещения костных дефектов и полостей возникает очень часто. В настоящее время для пластики костных дефектов и полостей используются биоматериалы естественного происхождения (кортикальная губчатая часть подвздошной кости, аллоимплантаты лиофилизированной кости и декальцинированной лиофилизированной кости) и искусственные биоматериалы. К числу наиболее применяемых искусственных имплантантов относится материал на основе гидроксилаппатита — «КоллапАн», в настоящее время широко доступный и недорогой. «КоллапАн» является биосовместимой, постепенно резорбируемой матрицей, на поверхности которой в условиях костных дефектов формируется новообразованная кость. Материал «КоллапАн» обладает антимикробными, остеокондуктивными и остеоиндуктивными свойствами. Остеокондуктивность предполагает рост новой костной ткани из существующих костных балок в реорганизующейся ткани и при этом доказано, что новообразованная кость формируется непосредственно на поверхности «КоллапАна», причем между последним и костью никогда не формируется соединительнотканная прослойка, приводящая

к ложному суставу. Остеоиндуктивность — это рост новой костной ткани из изолированных областей внутри реорганизующейся ткани.

В нашей клинике, как и в большинстве клиник России, занимающихся специализированной помощью пострадавшим при травмах опорно-двигательного аппарата, нет возможностей введения материала «КоллапАн» в целях профилактики несращений и образования ложных суставов непосредственно во время проведения экстренных, а порой, при необходимости, и плановых операций из-за отсутствия последнего в имеющемся материально-техническом обеспечении. Поэтому нами применяется методика, разработанная и рекомендованная Центральным научно-исследовательским институтом травматологии и ортопедии им. Н. Н. Приорова. Она заключается в отсроченном введении материала «КоллапАн» к месту образовавшегося дефекта костной ткани. Во время оперативного вмешательства достигается максимальная адаптация костных фрагментов перелома и стабилизация их посредством погружного, накостного или остеосинтеза аппаратами внешней фиксации. В ближайшем послеоперационном периоде, при возможности пациента приобрести препарат «КоллапАн», проводим имплантацию последнего к зоне образовавшегося костного дефекта. С этой целью используем «КоллапАн»–гель в шприце-контейнере. Оптимальным в данной ситуации является использование электронно-оптического преобразователя или Rq-скопического оборудования. Учитывая данные Rq-грамм, под местной анестезией вводим пункционную иглу d–1,4 к месту предполагаемого введения материала и контролируем это Rq-скопически. Производим имплантацию материала «КоллапАн–гель». Данная методика целесообразна и в случаях замедленной консолидации переломов.

Результаты

Статистика показывает, что замедленное или полное несращение переломов развивается в 5% случаев всех переломов и до 20% случаев высокоэнергетических переломов.

В нашей клинике на базе отделения травматологии [70-ти коечный фонд] с 1996 г. по настоящее время включительно пролечено 19 733 больных, из них остеосинтез различными способами произведен у 8 761 пациента. 339 пациентов в возрасте от 18 до 93 лет пролечены с использованием биоматериала «КоллапАн».

Всех больных, пролеченных в нашем отделении за последние 15 лет, мы распределили на три группы:

1. посттравматические и гематогенные остеомиелиты, обширные мягкотканные гнойно-воспалительные заболевания — 381 [6,8%] человек, с использованием «КоллапАна» прооперировано 180 [44%] больных; у 114 [63,3%] больных давность заболевания до 4 лет, у 66 [36,6%] — более 4 лет;
2. замедленная консолидация, несросшиеся переломы, ложные суставы — 234 человека [5% от общего количества всех переломов], с применением «КоллапАна»

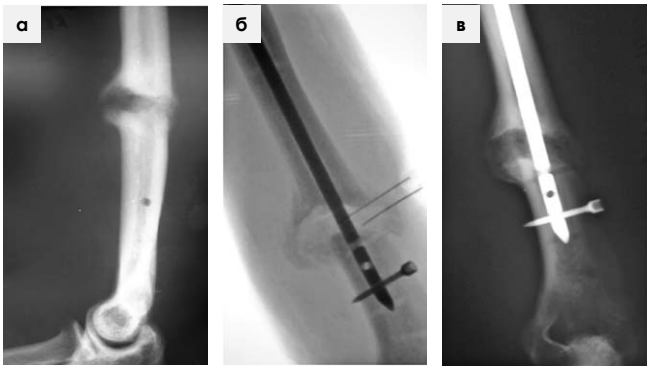

Рисунок 1 а. Рентгенограмма плечевой кости в боковой проекции больного Ч., 24 лет. Диагноз: ложный сустав левой плечевой кости.
Рисунок 1 б. Рентгенограмма того же больного на 3 сутки после операции — введение КоллапАн-геля в зону ложного сустава.
Рисунок 1 в. Рентгенограмма в прямой проекции того же больного оперированного интирамедуллярным блокируемым штифтом, через 2 месяца после операции и имплантации КоллапАн-геля.

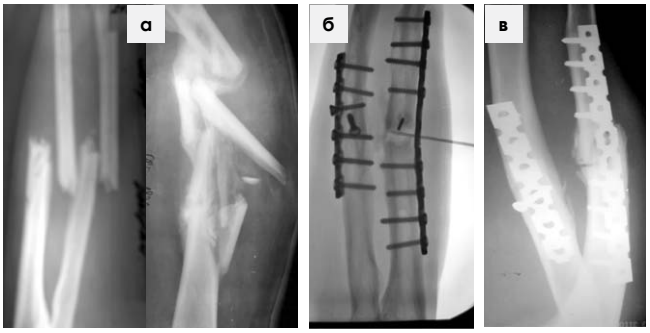

Рисунок 2 а. **Рентгенограммы костей предплечья и бедренной кости** больного А., 25 лет: Диагноз: тяжелая сочетанная травма. ЗЧМТ. Ушиб головного мозга. ТТГК. Множественные переломы ребер. Гемоперитонеум. Разрыв печени, селезенки. Открытый фрагментарный перелом костей левого предплечья в с-н/3 со смещением. Закрытый многооскольчатый перелом левой бедренной кости в в-н/3 со смещением. Травм. шок 3–4 ст.
Рисунок 2 б. Рентгенограмма в передней–задней проекции того же больного, оперированного 4 раза за 2 года (дважды костная аутопластика и колапанопластика) — ложный сустав локтевой кости перелом металлофиксатора. В зону ложного сустава вводится КоллапАн-гель вместе с тромбоцитарной массой.
Рисунок 2 в. Рентгенограмма того же больного в передней–задней проекции через 4 месяца после введения материала и тромбоцитарной массы.

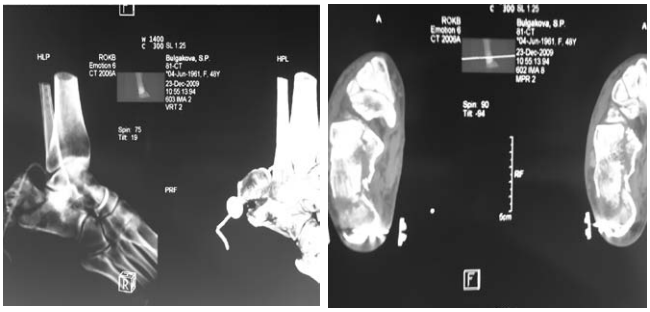

Рисунок 3 а. Магнитнорезонансная томография пяточной кости больной Б., 49 лет. Диагноз: закрытый многооскольчатый перелом правой пяточной кости со смещением. При поступлении налажено скелетное вытяжение за пяточную кость. На 3 сутки сформировался спицевой пролежень. Спица удалена. В зону перелома введен Коллапан-гель 4,0.

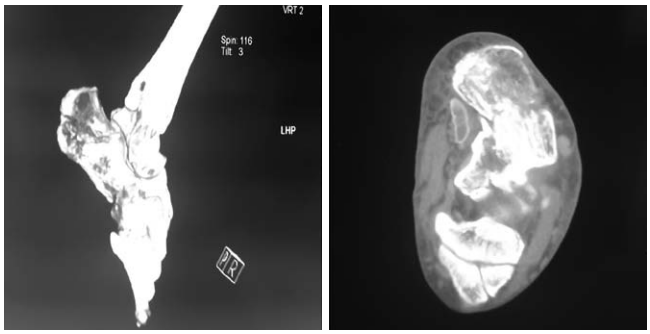

Рисунок 3 б. Магниторезонансная томография пяточной кости той же больной. Через 1 месяц после травмы и введения КоллапАн-геля. Костная мозоль удовлетворительная.

Рисунок 3 в. Рентгенография той же больной через 3 месяца после травмы. Консолидация перелома.

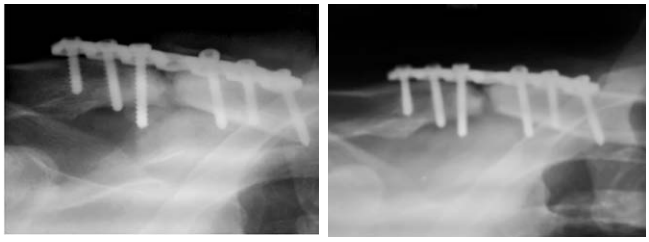

Рисунок 4 а. Рентгенограмма правой ключицы больного Ф. 39 лет. Диагноз: ложный сустав правой ключицы. Состояние после остеосинтеза. Через 6 месяцев после операции — несращение кости. В зону перелома введен КоллапАн-гель 2,0. Через 2 месяца после введения в зону консолидирующего перелома введено 4,0 тромбоцитарной массы.

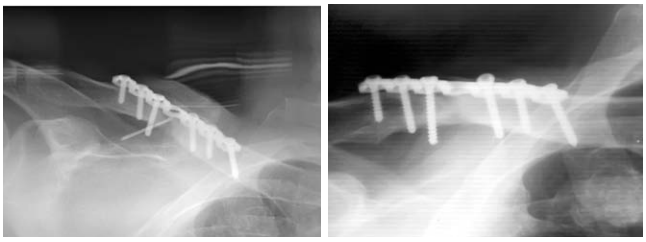

Рисунок 4 б. Рентгенограмма того же больного через 6 месяцев после введения КоллапАн-геля и 4 месяца после введения концентрированных тромбоцитов. Перелом консолидирован.

прооперировано 154 [65,8%] больных. Консервативное введение материала «КоллапАн»–гель применено у 80 больных [из них: концентрированные тромбоциты + «КоллапАн»–гель — 59 человек];

3. у больных с многооскольчатыми переломами материал применен в 155 [21%] случаях (применяется с 2008 г.) [рис. 3 а, б, в.].

Для первой группы больных в 41 случае были применены «КоллапАн»–пластины [8 с костной пластикой], в 18 — гель, в 121 — гранулы. Для удержания костных отломков и иммобилизации конечностей при обширных мягкотканых гнойно-воспалительных заболеваниях использовались аппараты внешней фиксации или гипсовые лонгеты.

Для второй группы больных «КоллапАн» — пластины применялись в 47 случаях, гель — в 80, гранулы — в 107. Для фиксации применялись различные виды остеосинтеза. Консолидация наступила у 221 пациента, повторно оперировано 5 пациентов [«КоллапАн» имплантирован второй раз в среднем через 8 месяцев после первого оперативного вмешательства], достигнуто сращение кости, 8-пациентов оперированы повторно комбинированно с костной аутопластикой; повторное введение «КоллапАн-геля» потребовалось 8 пациентам.

Для третьей группы больных «КоллапАн»–пластины применялись в 53 случаях, гранулы — в 102. Для фиксации применялись различные виды остеосинтеза.

С 2002 г. в отделении стали применять «КоллапАн»–гель для профилактики несращений в раннем послеоперационном периоде [от 3-х недель и более] и в отдаленные сроки, через 1–2 года после оперативного лечения при формировании ложных суставов.

С 2008 г. начали применять концентрированные тромбоциты в сочетании с материалом «КоллапАн»–гель.

Простота и удобство этого метода имеет ряд преимуществ. Гель вводится в амбулаторных условиях больным под контролем рентгеноскопии. Первые результаты видны уже через 2 месяца после введения. В среднем сращение ложных суставов наступает через 6–8 месяцев [рис. 1 а, б, в].

В сочетании с концентрированными тромбоцитами сращение ложных суставов наступает через 3–5 месяцев, что позволяет исключить стационарное лечение больного и повторное оперативное вмешательство [рис. 2 а, б, в; 4 а, б].

Таким образом, применение «КоллапАн»–геля вместе с тромбоцитарной массой позволило привести к более быстрому развитию репаративных процессов в зоне ложных суставов, чем по отдельности.

Заключение и выводы

Динамическое наблюдение показало активизацию репаративных процессов в зоне введения «КоллапАна». Рентгенологические сроки образования первичной костной мозоли уменьшились, средние сроки консолидации сократились, снизилось число гнойных осложнений, функциональных расстройств, а также сократились

сроки лечения, что позволяет нам говорить о положительном эффекте материала. Простота и доступность метода, возможность его отсроченного применения позволяет широко применять его не только в стационаре, но и в амбулаторных условиях [при наличии рентгеновского аппарата].

Литература

1. *Бялик Е.И.//Особенности хирургического лечения открытых и осложненных переломов длин трубчатых костей в клинике сочетанной травмы с использованием материалов на основе гидроксиапатита — материалы научно-практической конференции — Москва 1998 г.*
2. *Проценко А.И., Германов В.Г., Бережной С.Ю., и др.//Применение коллапана при стабилизации позвоночника после расширенной резекции тел позвонков — Вестни травм.-ортопед.1999 г. №-3 стр. 49.*
3. *Берченко Г.Н., Уразгильдеев З.И., Бушуев О.М. и др.//пластика дефектов костной ткани комплексным гидроксиапатит-коллаген содержащим материалом (коллапан) в травм.-ортопед. практике- материалы научно-практической конференции- Московская мед. Акад. Им. И.М. Сеченова 29.10.1999 г.*
4. *Уразгильдеев З.И., Берченко Г.Н., Бушуев О.М., Раджеф Кумар//Использование гидроксиапатитсодержащего препарата «коллапан» для заполнения остеомиелитических полостей и дефектов костей — ГУН ЦИТО ИМ. Н.Н. Приорова г. Москва — VII съезд травматологов-ортопедов России — том 1 стр. 360.*
5. *Никитин Г.Д., Рак А.В., Линник С.А., и др.//Хирургическое лечение остеомиелита — «Русская графика» СПб, 2000 г.*
6. *Shirtliff ME, Calhoun JH, Mader JT. Experimental osteomyelitis treatment with antibiotic-impregnated hydroxyapatite. J. Clin. Orthop. 2002 Aug; (401):239–47.*
7. *Solberg BD, Gutow AP, Baumgaertner MR. Efficacy of gentamycin-impregnated resorbable hydroxyapatite cement in treating osteomyelitis in a rat model. J. Orthop. Trauma. 1999 Feb;13 (2):102–6.*
8. *Itokazu M, Aoki T, Nonomura H, Nishimoto Y, Itoh Y. Antibiotic-loaded porous hydroxyapatite blocks for the treatment of osteomyelitis and postoperative infection. A preliminary report. Bull Hosp Jt Dis. 1998;57 (3):125–9.*
9. *Yamashita Y, Uchida A, Yamakawa T, Shinto Y, Araki N, Kato K. Treatment of chronic osteomyelitis using calcium hydroxyapatite ceramic implants impregnated with antibiotic. Int Orthop. 1998;22 (4):247–51.*
10. *Kawanabe K, Okada Y, Matsusue Y, Iida H, Nakamura T. Treatment of osteomyelitis with antibiotic-soaked porous glass ceramic. J. Bone Joint Surg. Br. 1998 May;80 (3):527–30.*
11. *Itokazu M, Matsunaga T, Kumazawa S, Yang W. A novel drug delivery system for osteomyelitis using porous hydroxyapatite blocks loaded by centrifugation. J. Appl. Biomater. 1995 Fall;6 (3):167–9.*
12. *Goldman RS, Amato Filho G, Peres MP. Graft bone associated with hydroxyapatite and reconstructive plate as treatment in a case of mandibular Osteomyelitis. Rev Hosp Clin Fac Med Sao Paulo. 1994 May-Jun;49 (3):131–4.*
13. *Itokazu M, Matsunaga T, Kumazawa S, Oka M. Treatment of osteomyelitis by antibiotic impregnated porous hydroxyapatite block. J. Clin Mater. 1994;17 (4):173–9.*
14. *Cornell CN, Tyndall D, Waller S, Lane JM, Brause BD. Treatment of experimental osteomyelitis with antibiotic-impregnated bone graft substitute. J. Orthop. Res. 1993 Sep;11 (5):619–26.*
15. *Shinjo K, Nagaya I, Asai T, Tukamoto M. One stage operation for dead space of pyogenic and tuberculous osteomyelitis.Nippon Seikeigeka Gakkai Zasshi. 1993 Jul;67 (7):572–82.*
16. *Korkusuz F, Uchida A, Shinto Y, Araki N, Inoue K, Ono K. Experimental implant-related osteomyelitis treated by antibiotic-calcium hydroxyapatite ceramic composites. J. Bone Joint Surg Br. 1993 Jan;75 (1):111–4.*