

ОПЫТ ИСПОЛЬЗОВАНИЯ ОСТЕОПЛАСТИЧЕСКИХ МАТЕРИАЛОВ ДЛЯ ПЛАСТИКИ ДЕФЕКТА АЛЬВЕОЛЯРНОГО ОТРОСТКА ВЕРХНЕЙ ЧЕЛЮСТИ ПРИ ПЕРФОРАЦИИ ВЕРХНЕЧЕЛЮСТНОГО СИНУСА

Зекерьяев Р.С.¹, Сирак С.В.¹

1. ГБОУ ВПО «Ставропольский государственный медицинский университет Минздрава России»

Введение. Перфорация дна верхнечелюстной пазухи - одно из наиболее часто встречающихся в стоматологической практике осложнений, возникающих непосредственно в ходе операции удаления зубов верхней челюсти. Возникшее сообщение полости рта с верхнечелюстным синусом требует от врача принятия срочных мер по закрытию дефекта, так как oro-антральное соустье является в будущем воротами для проникновения одонтогенной инфекции из полости рта в полость синуса [2; 3; 9; 10]. Вопросам диагностики, профилактики и лечения перфораций верхнечелюстной пазухи посвящено значительное число работ [2; 5; 7].

При традиционных методах лечения дефект костной ткани не восстанавливается, ушивается только слизистая оболочка, что приводит к нарушению формы альвеолярного отростка, а в 9-30% случаев к расхождению краёв раны и формированию стойких свищей [2; 5; 7].

Недостаточно полно освещены вопросы костной пластики oro-антральных перфораций, направленных на возмещение потери костной ткани с целью дальнейшего рационального протезирования.

В последнее время широко используется направленная регенерация костных структур. В научной и специальной литературе освещается ряд клинических методов лечения данной категории больных с применением различных остеопластических материалов [1; 3; 4; 6; 8-11; 13]. К сожалению, многие из применяемых препаратов имеют отдельные недостатки, что диктует необходимость поиска новых, более совершенных материалов [1; 5; 6; 10-12].

В настоящее время, учитывая большое число операций по закрытию oro-антрального сообщения, актуальным также является поиск метода профилактики воспалительных осложнений. Имеются лишь единичные работы, посвященные изучению эффективности использования препаратов на полимерной основе при лечении больных с перфорациями дна верхнечелюстного синуса.

В литературе, где описывается большое количество методик пластического закрытия oro-антральных перфораций, отсутствуют наиболее удобные и приемлемые способы операций с использованием остеопластических средств, предназначенных как для врачей амбулаторного звена, так и стационара [2; 6; 8-13].

Цель исследования: повышение эффективности лечения больных с перфорациями верхнечелюстного синуса за счет использования остеопластических материалов при устраниии oro-антрального сообщения.

Материал и методы. Всего под наблюдением находились 84 пациента обоего пола в возрасте от 19 до 65 лет с перфорацией дна верхнечелюстного синуса без ярко выраженных клинических и рентгенологических признаков синусита, находившихся на амбулаторном лечении в краевой стоматологической поликлинике г. Ставрополя и отделении челюстно-лицевой хирургии 4-й клинической больницы г. Ставрополя с 2008 по 2013 г.

Чаще всего перфорация верхнечелюстного синуса встречалась в возрастной группе от 19 до 40 лет (59,5% случаев), то есть наиболее активной в социальном отношении, при этом наблюдалось преобладание лиц мужского пола. У 13% больных перфорация дна верхнечелюстного синуса сопровождалась проникновением инородного тела в синус (корень зуба или пломбировочный материал), у 87% больных инородные тела в синусе отсутствовали.

Оро-антральная перфорация возникала чаще при удалении первых моляров (69,1%), реже – вторых моляров (16,6%) (табл. 1).

Таблица 1

Варианты локализации перфорации верхнечелюстного синуса (n=84)

Локализация перфорации	Количество больных	%
1-й премоляр	4	4,8
2-й премоляр	6	7,1
1-й моляр	58	69,1
2-й моляр	14	16,6
3-й моляр	2	2,4

В зависимости от тактики оперативного лечения пациенты с перфорациями дна верхнечелюстной пазухи были разделены на 5 групп. Характеристика и численность исследуемых групп представлена в таблице 2.

Таблица 2

Распределение больных по методам лечения в зависимости от размера дефекта (n=84)

Метод лечения	Размер дефекта			Итого	
	I группа	II группа	III группа	абс.	%
	< 5 мм	5-7 мм	> 7 мм		
1 «Коллост»	6	7	6	19	22,6
2 «Коллапан-М»	5	6	6	17	20,2
3 «Остеопласт»	5	8	4	17	20,2
4 «Коллост-гель» + «Остеопласт»	4	7	5	16	19
5 «Коллапан-гель» + «Остеопласт»	3	8	4	15	18

Пациентам всех групп заполнение костного дефекта в зоне перфорации осуществляли с использованием остеопластических материалов отдельно или в сочетании. Для клинического изучения был взят остеопластический биокомпозиционный материал отечественного производства «КоллапАн-М» (ООО «Интермедапатит»), представляющий собой комбинацию синтетического гидроксиапатита и коллагена. Дополнительно использовались препараты «Коллост» в виде блоков и крошки [7], «Коллост-гель» - на основе костного коллагена животного происхождения (ЗАО «Биофармхолдинг») и «Остеопласт» (ООО «Лико») - на основе костного коллагена и сульфатированных гликозаминогликанов.

Проведенный анализ показал, что все выявленные оро-антральные перфорации можно разделить на III группы в зависимости от размера дефекта.

I группа – 23 пациента с размером дефекта до 5 мм, II группа – 36 пациентов с размером дефекта от 5 до 7 мм, III группа – 25 пациентов с размером дефекта более 7 мм.

Сроки поступления больных в клинику с момента возникновения оро-антрального соустья были различными. Наибольшее количество больных – 41,6% поступило в первые сутки с момента удаления зуба.

Согласно данным историй болезни пациентов наиболее часто встречались левосторонние перфорации – 56%, правосторонние были зарегистрированы у 44% больных.

При обследовании больных учитывали клинико-anamnestические данные, включающие жалобы, давность образования оро-антрального сообщения, его локализацию, размеры, а также результаты дополнительных методов исследования.

Рентгенологическое исследование, помимо стандартных методов, включало компьютерную томографию (КТ), по его результатам оценивали состояние костной ткани оперированной области в сроки 3, 6, 12 месяцев.

Эндоскопический осмотр проводили с помощью жесткого эндоскопа фирмы Rami (Италия) углами обзора 0, 30, 70° и диаметром рабочей трубки 4 мм. Указанные характеристики прибора позволили не только ввести рабочую часть трубки через оро-антральное сообщение (при размере более 5 мм) в пазуху, но и осмотреть её стенки. Эндоскопическая картина фиксировалась на видео. Выбор метода пластического закрытия оро-антрального дефекта зависел от его размеров (табл. 3).

Таблица 3

Методы пластического закрытия оро-антральных перфораций в зависимости от их размеров (n=84)

Метод пластики дефекта	I группа. Дефект костной ткани < 5 мм	II группа. Дефект костной ткани 5-7 мм	III группа. Дефект костной ткани > 7 мм
Ушивание мягких тканей под перфорацией	23	31	0
Трапецевидный лоскут с преддверия полости рта	0	5	25

Величина костного дефекта, его локализация и форма определялась по данным компьютерной томографии в различных режимах (рис. 1а, б).

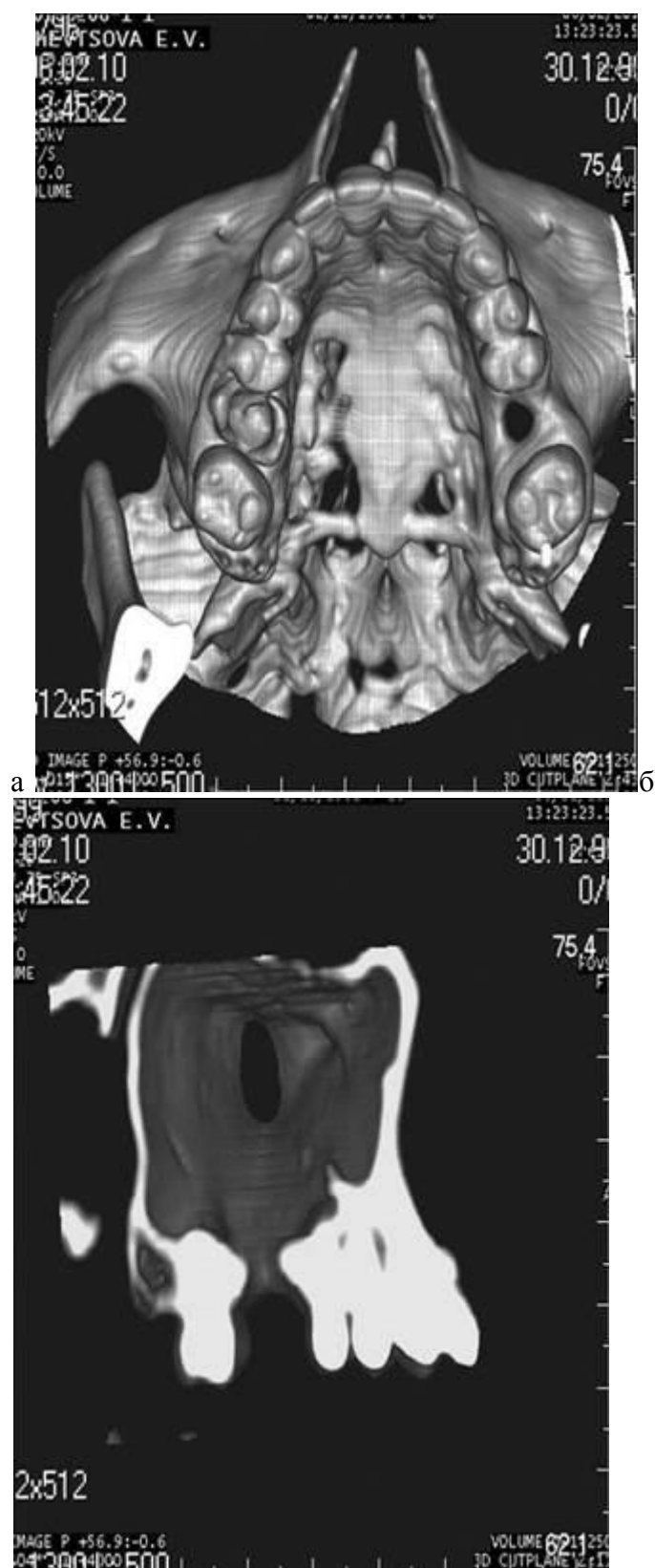


Рис. 1 а, б. Компьютерная томография в 3D-режиме, перфорация верхнечелюстного синуса, oro-антральное соустье

У 64,3% больных с небольшими и средними размерами перфораций до 7 мм проводили ушивание слизистой оболочки под зоной перфорации. Для этого освежали края раны вокруг oro-антрального дефекта со стороны полости рта, поднадкостнично отсепаровывали слизистую оболочку вокруг, делали послабляющих параллельных разреза, идущих со стороны преддверия рта на нёбо. При необходимости, проводили дополнительный надрез по нёбной стороне на расстоянии 5 мм кнутри от oro-антрального дефекта.

Пластическое закрытие у больных с размером дефекта более 7 мм в 35,7% случаев выполнено по методу А.Г. Мамонова, Б.В. Кононова (1973) слизисто-надкостничным лоскутом трапециевидной формы, выкроенным с преддверия полости рта. После дезэпителизации трапециевидного лоскута отслаивали слизисто-надкостничный лоскут по краю лунки с небной стороны и в образовавшийся карман вводили край трапециевидного лоскута (рис. 2а, б).

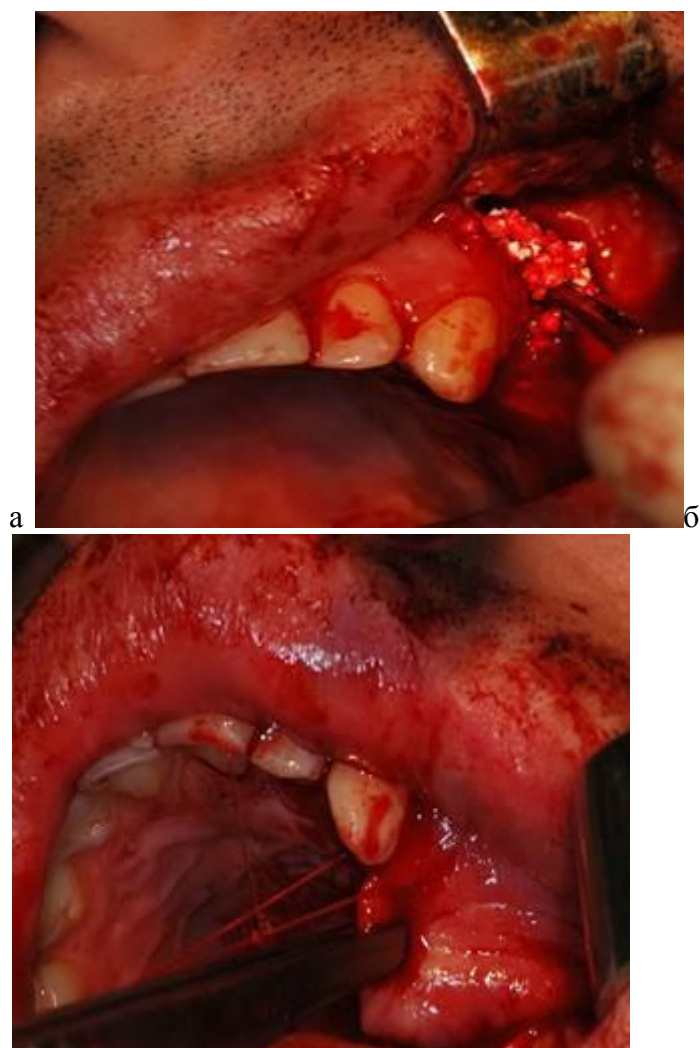


Рис. 2: а - заполнение полости остеопластическим материалом, б – мобилизация и ушивание слизисто-надкостничного лоскута

Исследование мукоцилиарного транспорта слизистой оболочки полости носа выполняли на 3, 7, 14 дни после операции при помощи сахаринового теста. С этой целью использовали крупинки пищевого сахарина фирмы Hergestell (GMBH, Германия). Одну крупинку сахарина весом 0,3 г помещали на поверхность нижней носовой раковины, отступая 1 см от ее переднего конца. Пациенту предлагали выполнять одно глотательное

движение в минуту и замеряли время. При появлении вкусового ощущения сладкого в полости рта отмечали время мукоцилиарного транспорта (рис. 3).

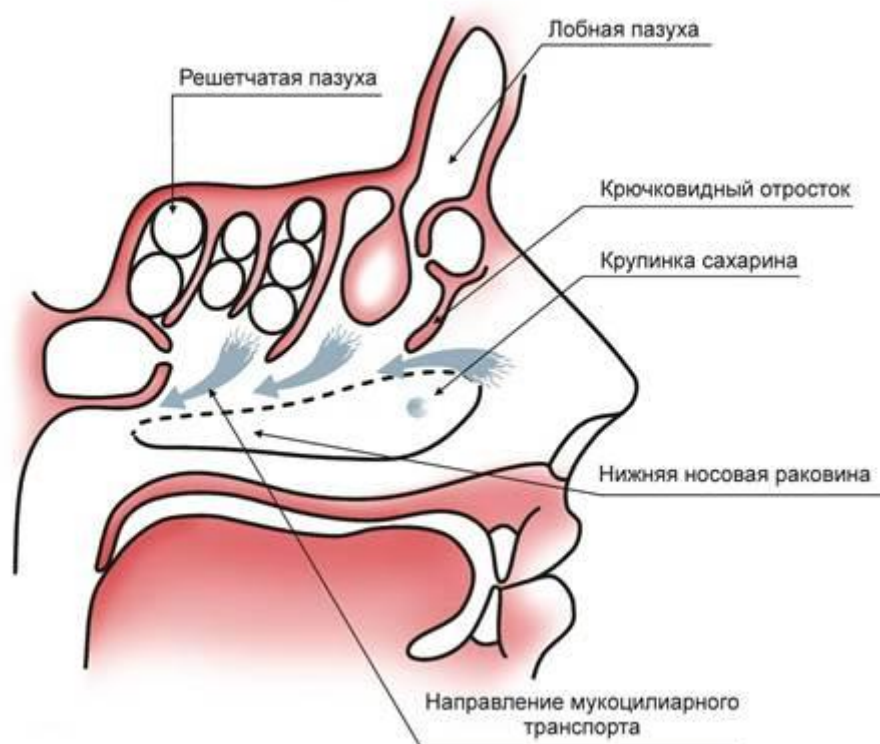


Рис. 3. Сахариновая проба

При статистической обработке результатов исследования использовали непараметрические методы: Манна и Уитни, Крускала-Уоллиса и критерий χ^2 (Гублер Е.Г., Генкин А.Р., 1973). Статистически значимыми считали различия с $p < 0,05$.

Результаты и обсуждение. Анализ сроков эпителизации раневой поверхности показал, что у пациентов 1-3 групп эпителизация раны составила в среднем 7 суток, у пациентов 4-5 групп - 5 суток. В 4-5 группах отмечался более ранний гемостаз, меньшее число рецидивов, отёков, болевых синдромов, ускоренное заживление мягких тканей раневой поверхности по сравнению с 1-3 группами. Полученные данные были подтверждены в ходе повторных КТ-исследований, проведённых в послеоперационном периоде через 3, 6 и 12 месяцев после пластики oro-антрального соустья (табл. 4).

Таблица 4

Размеры костного дефекта до и в различные сроки после операции по данным компьютерной томографии (в мм)

Исследуемые группы	Группы	До лечения	Через 3 месяца	Через 6 месяцев	Через 12 месяцев
		1	2	3	4
«Коллост»	< 5	3,8±0,2	2,3±0,3	—*1,2	—*1,2

	5-7	5,2±0,3	3,2±0,2*1	2,0±0,2*1	—*1-3
	> 7	7,1±0,4	5,4±0,3*1	3,1±0,3*1	1,9±0,1
«Коллапан-М»	< 5	3,7±0,3	2,1±0,1*1	—*1,2	—*1,2
	5-7	5,4±0,4	3,0±0,2*1	1,4±0,1*1,2	—*1-3
	> 7	7,0±0,5	3,5±0,5*1	2,1±0,3*1	—*1-3
«Остеопласт»	< 5	3,6±0,2	2,0±0,1*1	1,2±0,08*1,2	—*1-3
	5-7	5,1±0,3	2,9±0,2*1	2,0±0,2*1,2	—*1-3
	> 7	6,9±0,3	3,6±0,3*1	2,8±0,3*1	—*1-3
«Коллост-гель» + «Остеопласт»	< 5	3,9±0,1	—*1	—*1,2	—*1,2
	5-7	5,4±0,2	1,1±0,08*1	—*1,2	—*1,2
	> 7	7,2±0,5	2,2±0,1*1	1,3±0,3*1,2	—*1-3
«Коллапан-гель» +«Остеопласт»	< 5	3,5±0,3	—*1	—*1,2	—*1,2
	5-7	5,1±0,4	2,2±0,1*1	1,2±0,08*1,2	—*1-3
	> 7	7,7±0,3	3,3±0,2*1	1,9±0,2*1,2	—*1-3

*1, 2, 3 – отношение результата к исходному значению

Данные рентгенологических исследований у больных 4-5 групп подтвердили, что регенерация костной ткани в области дефекта завершалась уже к 3-4 месяцу. Полное восстановление костной ткани наступало к 6 месяцам наблюдений. У больных 1-3 групп восстановление костной ткани на ранних сроках проходило гораздо медленней. Результаты клинического течения послеоперационного периода свидетельствуют о том, что введение в костную полость препаратов «Коллост-гель» + «Остеопласт» и «Коллапан-гель» + «Остеопласт» способствует снижению интенсивности основных клинических признаков (боль, отек, температурная реакция) по сравнению с 1-3 группами.

Воспалительные явления слизистой оболочки синуса существенно тормозили транспортную функцию мерцательного эпителия вплоть до полной ее блокады. Динамика восстановления времени мукоцилиарного транспорта слизистой синуса в полость носа зависела от давности перфорации – чем раньше больному проводилось хирургическое вмешательство по устранению оро-антрального дефекта, тем быстрее восстанавливались функции слизистой оболочки синуса. В случаях устранения «свежей» перфорации (до 3 суток) слизистая носа и верхнечелюстного синуса практически не была подвержена реактивным послеоперационным явлениям и локальные воспалительные процессы, обусловленные патологическим процессом, быстро купировались.

Таким образом, комплексный подход с использованием современных остеопластических биоматериалов в виде блоков, крошки, геля и оптимальных способов костной пластики позволяет добиться стойкого выздоровления больных даже в амбулаторных условиях. Разработанный лечебно-диагностический алгоритм дает возможность сократить сроки лечения больных в среднем на 2-3 дня, предотвратить послеоперационные

воспалительные осложнения, предупредив тем самым возникновение верхнечелюстного синусита, уменьшить риск рецидива послеоперационного oro-антрального сообщения. Разработанная методика устранения oro-антрального дефекта позволяет не только подготовить альвеолярный отросток верхней челюсти для дальнейшего протезирования, но и способствует скорейшему восстановлению транспортной функции слизистой оболочки носа и верхнечелюстного синуса.

Выводы. Выбор способа пластического закрытия oro-антральных перфораций зависит от величины дефекта костной ткани, размеры которого должны определяться с помощью компьютерной томографии. Использование остеопластических материалов для заполнения oro-антрального костного дефекта является эффективным и надежным методом восстановления костной и мягких тканей в области, прилежащей к верхнечелюстному синусу.