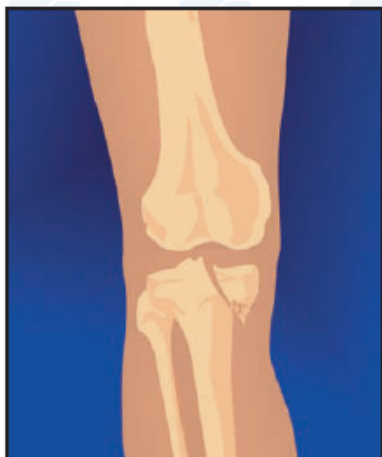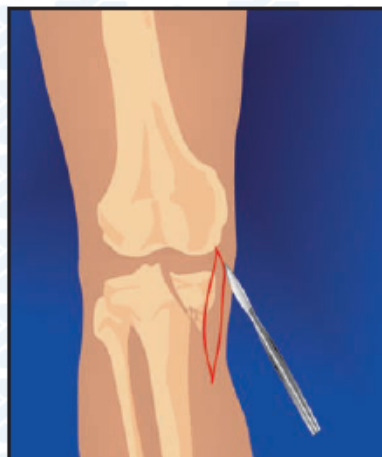


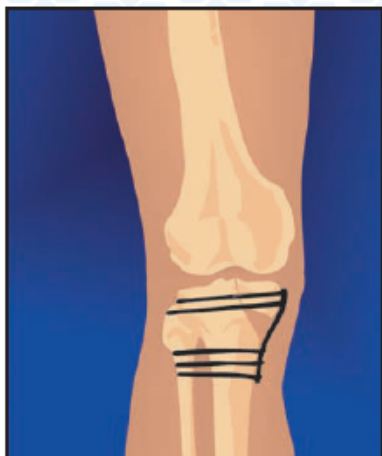## ВНУТРИСУСТАВНЫЕ ПЕРЕЛОМЫ КОСТЕЙ



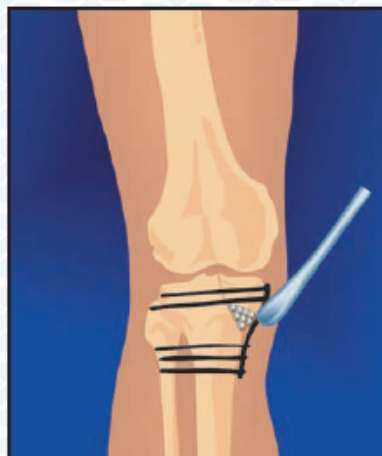
1. Перелом внутреннего мыщелка большеберцовой кости со смещением



2. Доступ к перелому

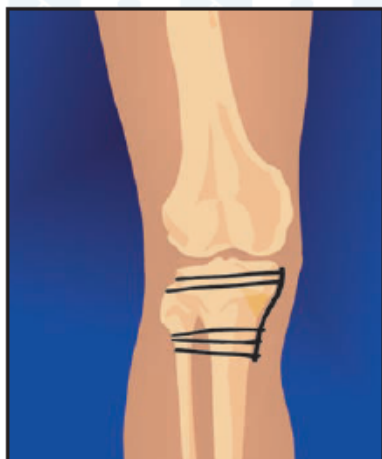

3. Открытая репозиция, фиксация пластиной

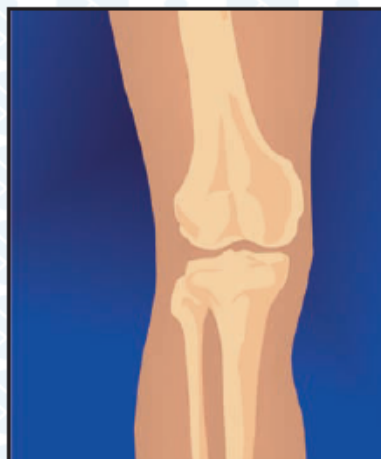

4. Внедрение гранул КоллапАна в субхондральную зону и в область дефекта

## ВНУТРИСУСТАВНЫЕ ПЕРЕЛОМЫ КОСТЕЙ



5. Коллапс Ан замещается костной тканью (3-6 месяцев)



6. Результат: сохранение конгруэнтности суставных поверхностей и консолидация перелома