ПРИМЕНЕНИЕ ОСТЕОПЛАСТИЧЕСКОГО МАТЕРИАЛА «КОЛЛАПАН» ПРИ НЕПОСРЕДСТВЕННОЙ ИМПЛАНТАЦИИ В ЛУНКИ УДАЛЕННЫХ ЗУБОВ.

Врач-стоматолог I категории Хромушкин А.В.

Тульская областная стоматологическая поликлиника

Одной из актуальной задач современной стоматологии является зубная имплантация, Лечение полной или частичной адентии с помощью зубных протезов, опирающихся на поставленные в кость челюсти имплантаты, становится обычной практикой. Развитие зубной имплантации расширило традиционное представление о протезировании , как о лечении с хирургическими вмешательствами. По мере более широкого внедрения метода стоматологической имплантации в клиническую практику, перед врачами возникают новые более сложные задачи. Такие как уменьшение сроков лечения, применение данного метода в более сложных клинических условиях.

Одним из возможных решений этих задач является установка дентальных имплантатов непосредственно в лунки удаленных зубов. Успех этого метода можно ожидать, если соблюсти два основных условия:

1. добиться первичной стабилизации имплантата в лунке зуба;
2. заменить костный дефект материалом, который через определенное время преобразовался в полноценную кость.

Для того, чтобы выполнить первое условие можно использовать либо имплантаты более длинные, чем корень удаленного зуба (12-16 мм), либо более толстого диаметра (фирмой «Конмет» выпускаются имплантаты диаметром 4,8 мм, а также линяя «толстяк» для использования их при операциях непосредственной имплантации). Для выполнения второго условия мы остановились на препарате «Коллапан», который широко применяется для заполнения дефектов костной ткани не только в стоматологии, но и в травматологии, а также в фтизиатрии, как депо антибиотиков.

Исследованиями ученых ЦИТО проф. З.И.Уразгильдеевым, проф. Г.Н.Берченко, к.м.н. О.М.Бушуевым показано, что «Коллапан» обладает остеокондуктивными и остеоиндуктивным свойствами. Препарат является постепенно резорбируемой матрицей на поверхности которой в условиях инфицируемых костных дефектов интрамембранным путем формируется новообразованная кость. «Коллапан» не вызывает раздражающих действия на окружающую ткань. Кость формируется непосредственно на поверхности «Коллапана», при чем между последним и костью никогда не формируется костной прослойки. Формирование костных балок в патологическом очаге почти всегда происходит на поверхности препарата.

«Коллапан» является также биодеградируемой системой пролонгированной доставке антибиотиков, при этом и мобилизованные на нем антибиотики выделяются непосредственно в инфицируемый костный очаг в течении 18-20 суток.

Противопоказания к применению «Коллапана» могут является аллергические реакции на антибиотик, входящий в его состав. Но он может быть заменен другим.

При непосредственной имплантации мы применяем как винтовые, так и пластиночные имплантаты фирмы «Конмет».

Приведем несколько клинических примеров.

Больной К. обратился с жалобами на разрушение коронки 26 зуба (Фото 1). Был принят план лечения:

1. удалить корни 26 зуба с одномоментной имплантацией винтовым имплантатом фирмы «Конмет»;
2. протезировать м/к коронкой с опорой на имплантат,

Под инфильтрационной анестезией были атравматично удалены корни 26 зуба(Фото 2). Оси лунок корней 26 зуба не параллельны осям соседних зубов, поэтому, если установить имплантат непосредственно в один из корней, то он окажется наклонен относительно соседних зубов, что затруднит протезирование. В медиально-щечной лунке было сформировано ложе имплантата с учетом параллельности (схема 1). Лунки заполнены «Коллапаном»(Фото 3). Введен винтовой имплантат. «Коллапаном» окончательно заполнена костная полость (фото 4). Рана ушита(Фото 5). Через три месяца сделан контрольный снимок (фото 6), на котором видно восстановленную костную ткань. Больной направлен на протезирование.

Для непосредственной имплантации могут применятся не только винтовые, но и пластиночные имплантаты. Больная Д. обратилась с жалобами на отсутствие 15, 16 зубов (Фото 7). Диагноз: частичная вторичная адентия, осложненная феноменом Попова-Годона в области 17 зуба и хронический гранулематозный периодонтит 14 зуба. Был принят план лечения:

1. Удалить 17, 14 зубы с одномоментной имплантацией пластиночного имплантата фирмы «Конмет».
2. протезировать м/к мостовидным протезом

Под инфильтрационной анестезией сделан разрез по гребню альвеолярного отростка в области 16,15 зубов. Отслоен слизито-надкостничный лоскут атравматично удалены 17,14 зубы, вылущена кисто-гранулема в области корня 14 зуба.Сформировано ложе пластиночного имплантата (Фото 8). В полость кисто-гранулемы и в лунку 17 зуба положена первая порция «Коллапана» (Фото 9), введен пластиночный имплантат фирмы «Конмет» (Фото 10).

Подложена вторая порция «Коллапана», рана ушита (Фото 11). Через три месяца сделан контрольный снимок, на котором также видно сформированную костную ткань (Фото 12).

То что «Коллапан» является биодеградируемой системой пролонгированной доставки антибиотиков – очень важный фактор успеха данной операции, так как в периапекальных тканях имелись очаги хронического воспаления и наличие антибиотиков непосредственно в этих очагах гораздо эффективнее, чем прием их внутрь или внутримышечно.

Данные методики позволяют:

1. значительно сократить сроки лечения больных;
2. уменьшить психо-эмоциональные нагрузки на больных (отсутствие повторных оперативных вмешательств);
3. сэкономить время врача;
4. расширить показания для стоматологической имплантации (так как после удаления зубов происходит атрофия альвеолярного отростка челюсти, что в последствии затрудняет имплантацию)

СПИСОК ЛИТЕРАТУРЫ.

1. Т.Г.Робустова «Имплантация зубов. Хирургические аспекты» М. «Медицина» 2003г.
2. И.У.Мушеев, В.Н.Олесова, О.З.Фрамович «Практическая дентальная имплантология» Парадиз, 2000г.
3. Методические рекомендации для врачей «Применение «Коллапана» в комплексном лечении хронического остеомиелита» М. 2001г.
4. М.Д.Перова, В.А.Козлов «Сравнительная эффективность остеотропных материалов в дентальной имплантологии» //Клиническая имплантология и стоматология. – 1994-2000гг. №4-1

ПРИЛОЖЕНИЕ.

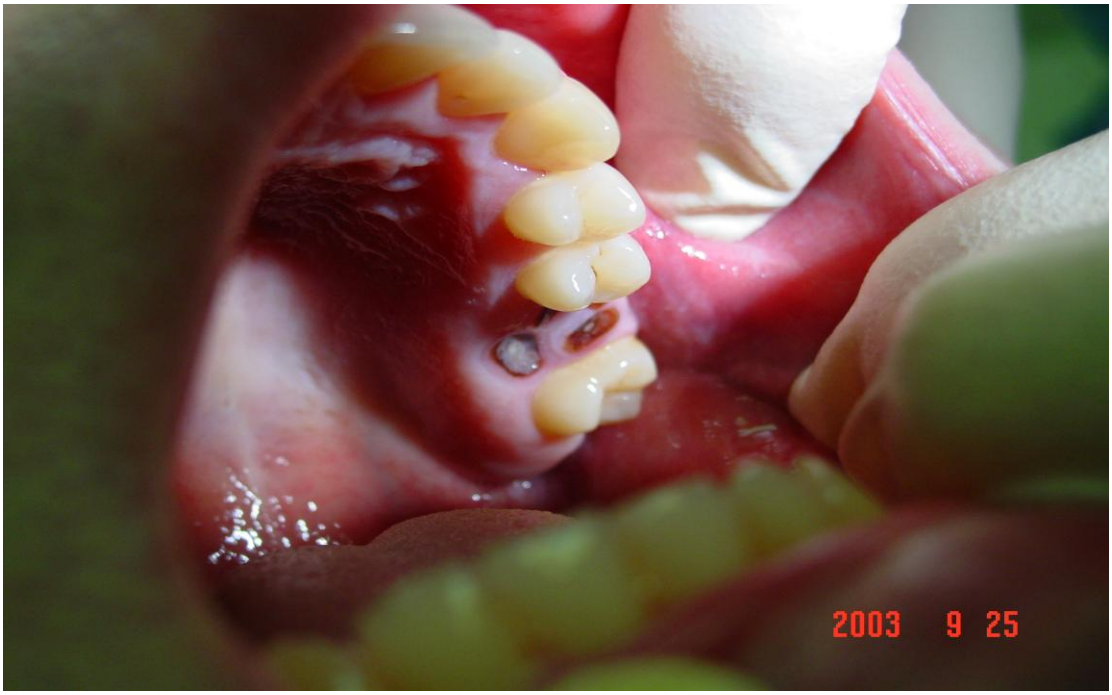

Фото 1

Фото 2

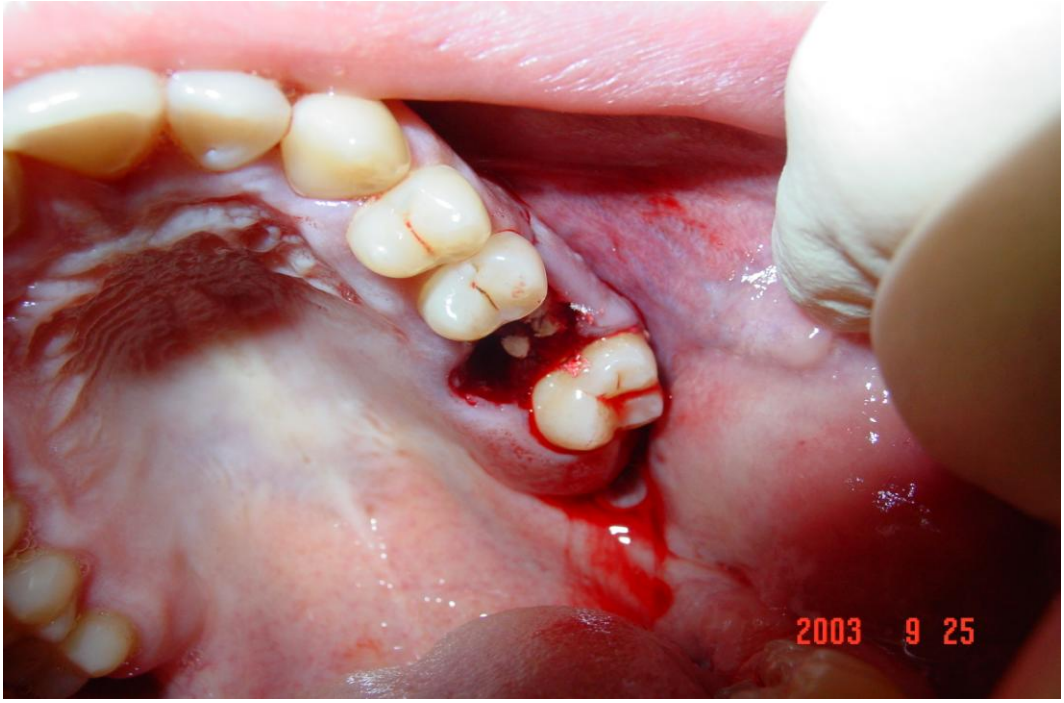

Фото 3

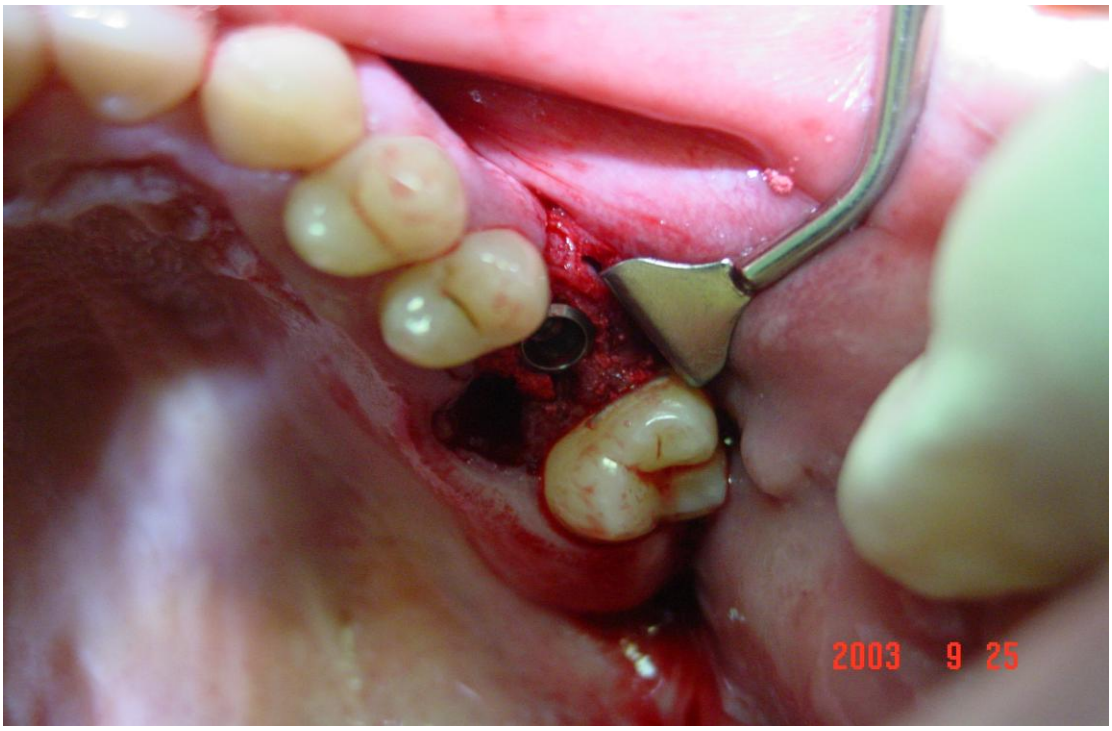

Фото 4

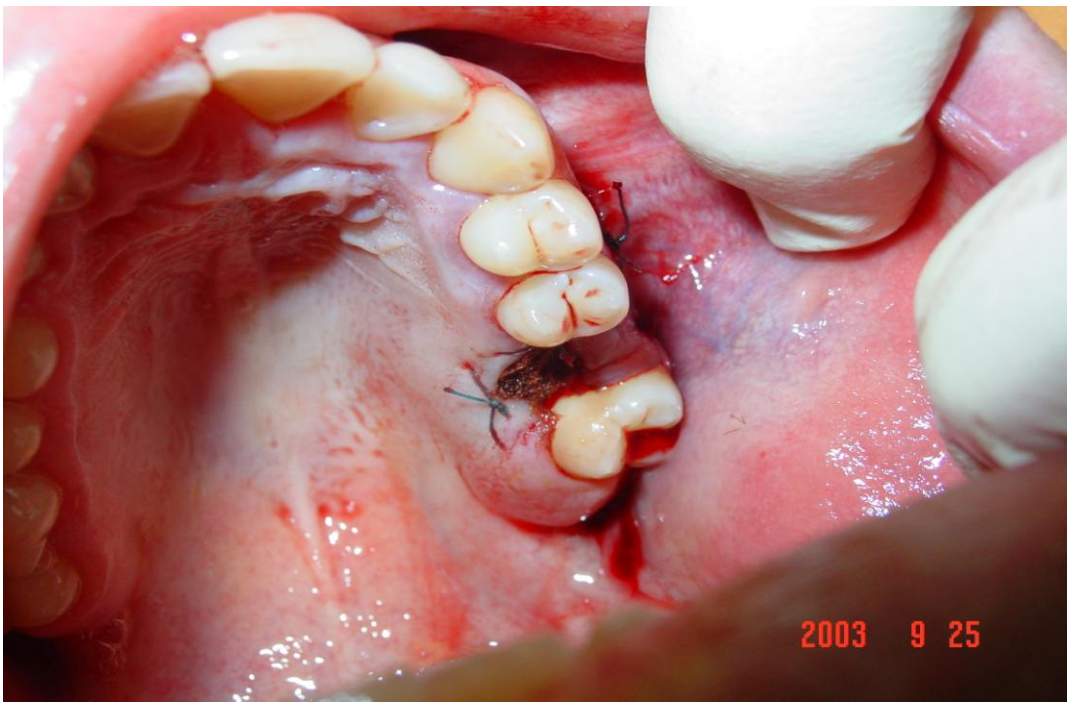

Фото 5

Фото 6

Фото 7

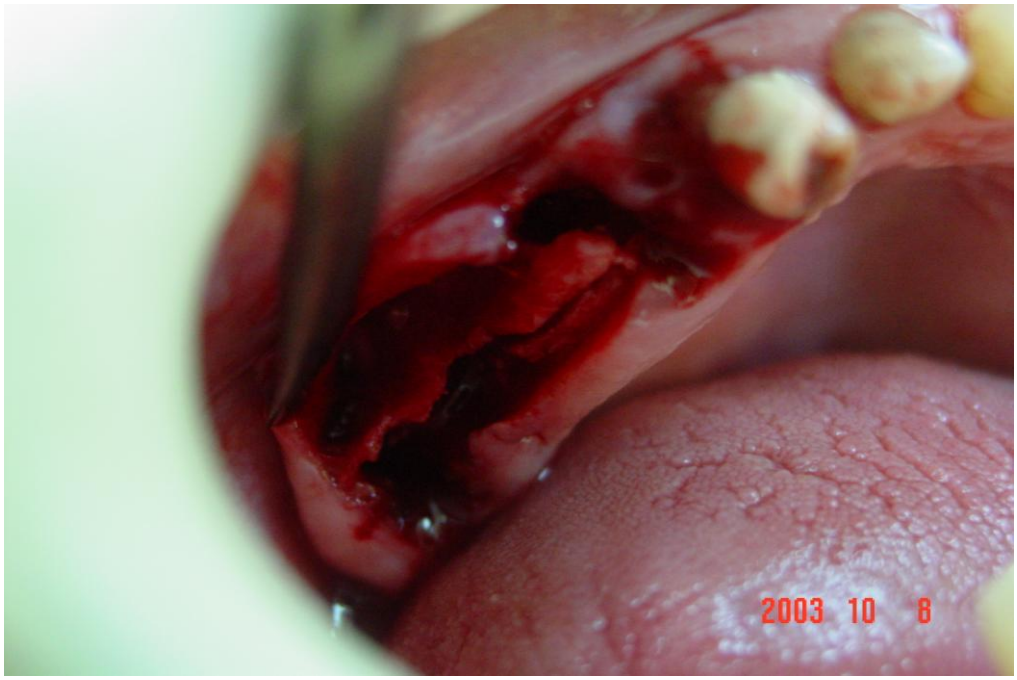

Фото 8

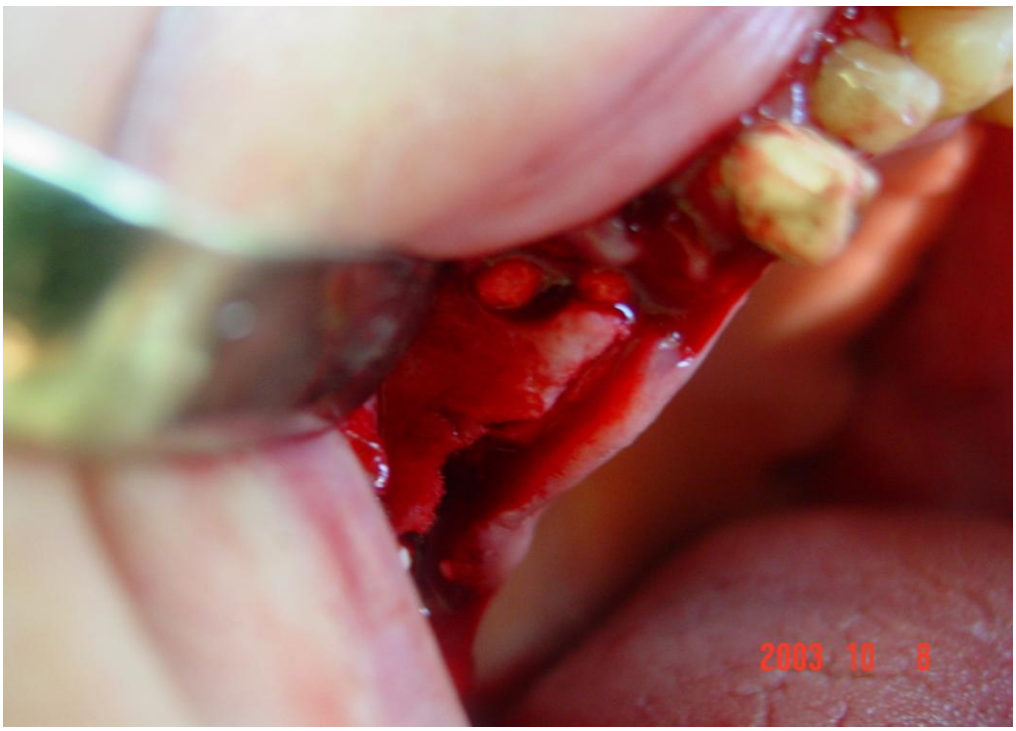

Фото 9

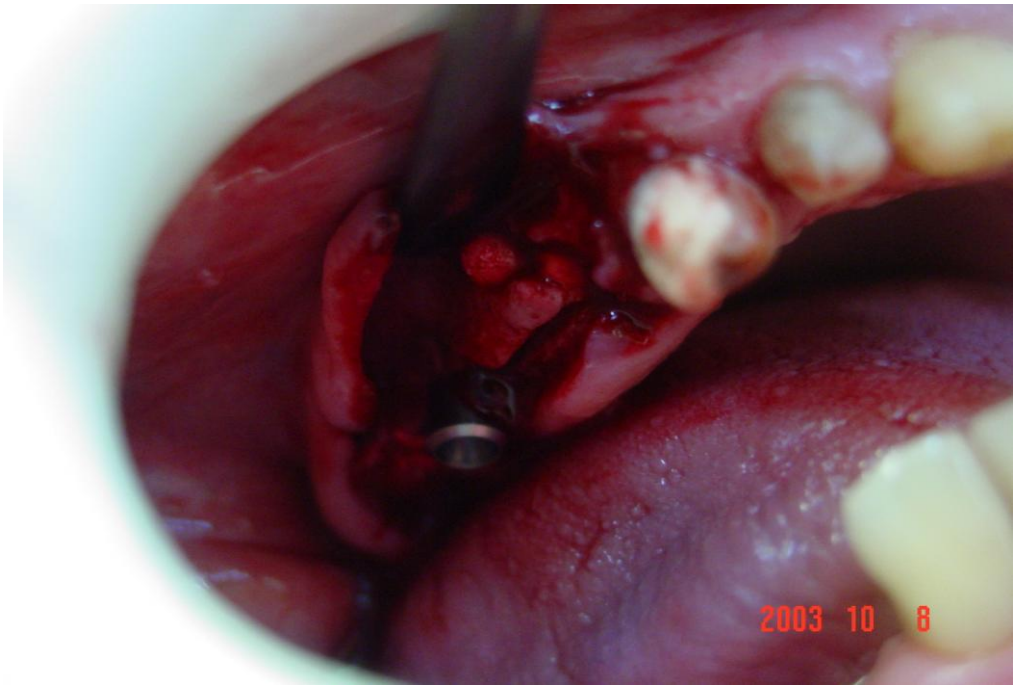

Фото 10

Фото 11

Фото 12