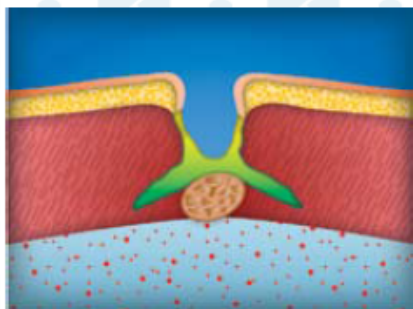
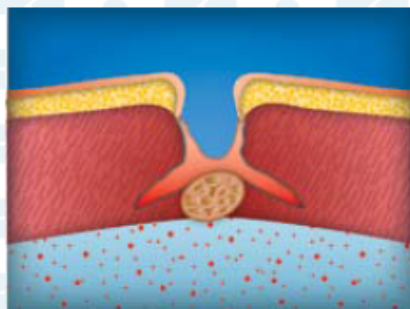


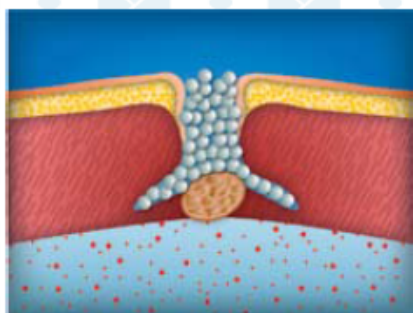
ЛЕЧЕНИЕ ДЛИТЕЛЬНО НЕЗАЖИВАЮЩИХ ПОСТТРАКОТОМИЧЕСКИХ РАН



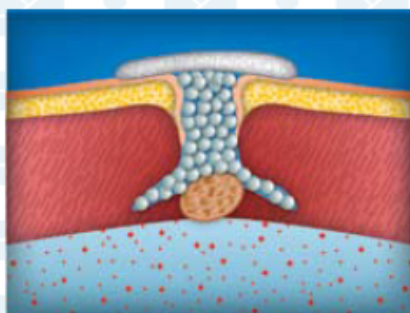
1. 1-я неделя лечения (экссудативная фаза).
Санация раны мазями с антибиотикам



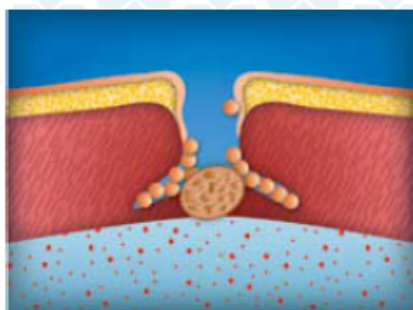
2. Начало продуктивной фазы воспаления
(5-7-ые сутки). Рану промывают антисепти-
ками, удаляют некротические массы



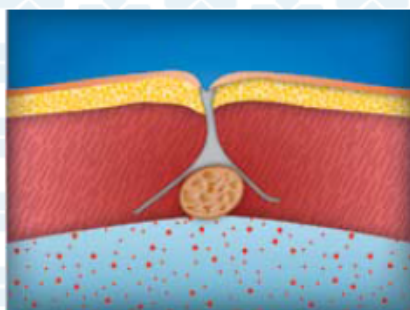
3. Раневые карманы высушивают и пломбиру-
ют гранулами КоллапАна



4. Гранулы КоллапАна фиксируют в ране
пластырем и марлевой повязкой



5. При перевязках производят замену сво-
боднолежащих нефиксированных гранул.
Перевязки выполняются с нарастающими
интервалами (от 2 до 7 суток)



6. Заживление раны вторичным натяжени-
ем (в течение 4-8 недель)

