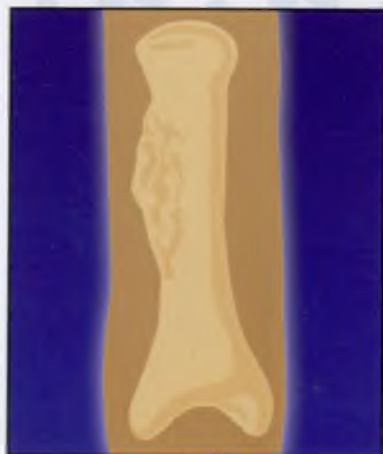
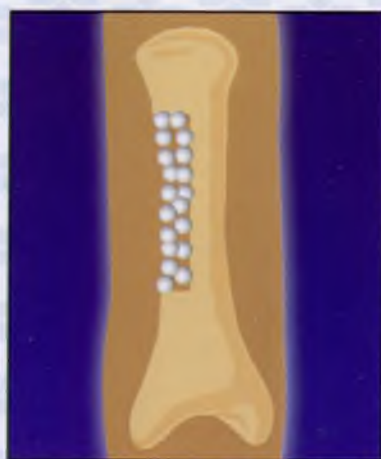


1. Опухоль фаланги




2. Краевая резекция, удаление опухоли

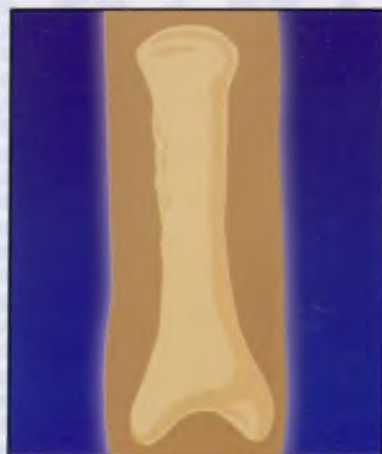

3. Пластика КоллапАном до внутреннего края кортикальной пластинки

## ДИСПЛАСТИЧЕСКИЕ И ДИСТРОФИЧЕСКИЕ ЗАБОЛЕВАНИЯ МЕЛКИХ КОСТЕЙ



4. Дренажирование раны (резиновый выпускник)



5. Результат оперативного лечения

*Методические рекомендации  
составлены к.м.н. Макуниным В.И.*