

# Особенности применения Коллапана-Л при дентальной имплантации (клинический пример)

**И. Н. Колганов**, аспирант кафедры челюстно-лицевой хирургии и стоматологии  
**А. В. Иващенко**, д.м.н., доцент кафедры ортопедической стоматологии  
**А. Е. Яблоков**, клинический ординатор отделения челюстно-лицевой хирургии и стоматологии  
**И. М. Федяев**, д.м.н., проф. кафедры челюстно-лицевой хирургии и стоматологии  
**В. Я. Архипов**, аспирант кафедры челюстно-лицевой хирургии и стоматологии

ФГБОУ ВО «Самарский государственный медицинский университет» Минздрава России, г. Самара

## *Features of application of Collapan-L in dental implantation (clinical example)*

I. N. Kolganov, A. V. Ivaschenko, A. E. Yablokov, I. M. Fedyaev, V. Ya. Arkhipov  
Samara State Medical University, Samara, Russia

### Резюме

Высокий процент пациентов, обращающихся с диагнозом «частичное отсутствие зубов», зачастую имеют дефицит костной ткани альвеолярного гребня, что, в свою очередь, затрудняет, а в некоторых случаях делает невозможной постановку дентальных имплантатов. На данный момент существуют ряд материалов, участвующих в восстановлении объема костной ткани. К ним можно отнести остеоиндуктивные, остеокондуктивные и индифферентные материалы. Авторы отмечают, что из данных групп для восстановления костной ткани наиболее эффективными являются остеокондуктивные материалы. Ярким их представителем является препарат Коллапан-Л. Цель. Определить особенности клинического применения препарата Коллапан-Л при дентальной имплантации. Материалы и методы. Пациентка П., 49 лет обратилась с жалобами на частичное отсутствие зубов на верхней челюсти. Изучив компьютерно-томографические снимки, было принято решение о проведении операции закрытого синус-лифтинга с применением костно-пластического материала Коллапан-Л. Заключение. В ходе наших исследований было выяснено, что влияние Коллапана-Л на дефекты костных структур позволяет уменьшить послеоперационные эффекты, такие как болезненность, отек, позволяет обеспечить быструю и качественную регенерацию костной ткани.

Ключевые слова: дентальная имплантация, закрытый синус-лифтинг, Коллапан-Л, остеокондуктивные материалы, мембрана Шнайдера.

### Summary

A high percentage of patients with a diagnosis of partial absence of teeth often have a deficiency in the bone tissue of the alveolar ridge, which, in turn, makes it difficult, and in some cases makes it impossible, to impose dental implants. At the moment there are a number of materials involved in the restoration of bone tissue. These include osteoinductive, osteoconductive and indifferent materials. The authors note that osteoconductive materials are the most effective of these groups for bone tissue repair. A prominent representative is the drug Collapan-L. Purpose. To determine the features of the clinical use of the drug Collapan-L during dental implantation. Materials and methods. Patient P., 49 years old, complained of partial absence of teeth in the upper jaw. After examining the computed tomographic images, it was decided to perform a closed sinus lift operation with the use of osteoplastic material Collapan-L. Conclusion. In the course of our research, it was found that the effect of Collapan-L on the defects of bone structures allows to reduce the postoperative effects, such as pain, swelling, allows for quick and high-quality regeneration of bone tissue.

Key words: dental implantation, closed sinus lift, Collapan-L, osteoconductive materials, Schneider membrane.

## Введение

Высокий процент пациентов, обращающихся с диагнозом «частичное отсутствие зубов», зачастую имеют дефицит костной ткани альвеолярного гребня, что, в свою очередь, затрудняет, а в некоторых случаях делает невозможной постановку дентальных имплантатов [1, 2, 3]. Существуют множество причин дефицита костной ткани, такие как различные атрофические заболевания, а также травмы различной этиологии [4, 5]. На данный момент существуют ряд материалов, участвующих в восстановлении объема костной ткани. Производители предлагают различные типы костно-пластических материалов как природного, так и синтетического

происхождения [6, 7]. Значительным минусом девитализированных аутотрансплантационных материалов является возможность инфицирования реципиента [8, 9]. Таких проблем лишены синтетические материалы. К ним можно отнести остеоиндуктивные, остеокондуктивные и индифферентные материалы. Авторы отмечают, что из данных групп для восстановления костной ткани наиболее эффективными являются остеоиндуктивные материалы [10, 11]. Ярким их представителем является препарат Коллапан-Л. В литературе отмечаются факты восстановления объема альвеолярного гребня до 70% [12].

## Цель исследования

Определить особенности клинического применения препарата Коллапана-Л при дентальной имплантации.

## Материалы и методы

Пациентка П., 49 лет обратилась с жалобами на частичное отсутствие зубов на верхней челюсти. Изучив компьютерно-томографические снимки, было принято решение о проведении операции закрытого синус-лифтинга. Методика проведения операции описана ниже.

С помощью сверла соответствующего диаметра формируется материнское ложе любого имплантата

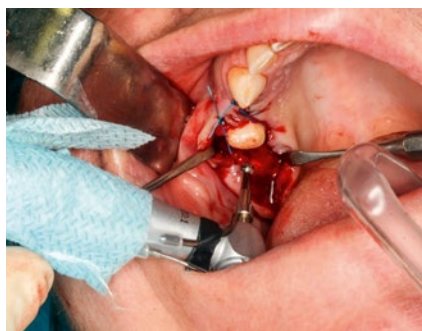

Рисунок 1. Пациентка П., 49 лет. Формирование материнского ложа.

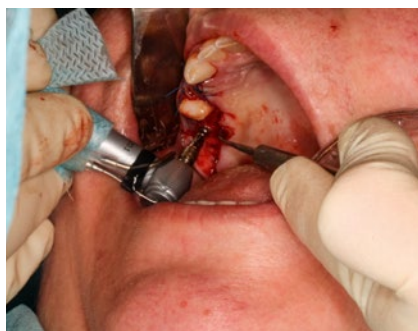

Рисунок 2. Пациентка П., 49 лет. Формирование материнского ложа трепаном фирмы Dentsply.

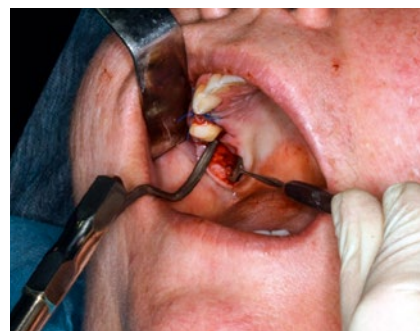

Рисунок 3. Пациентка П., 49 лет. Продавливание костной стенки дна гайморовой пазухи.

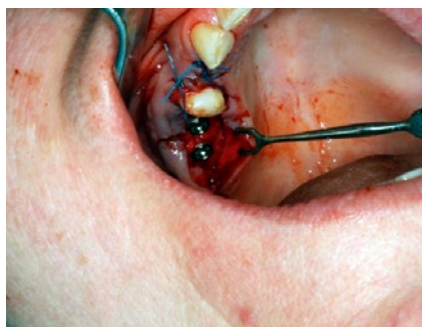

Рисунок 4. Пациентка П., 49 лет. Установка дентальных имплантатов.

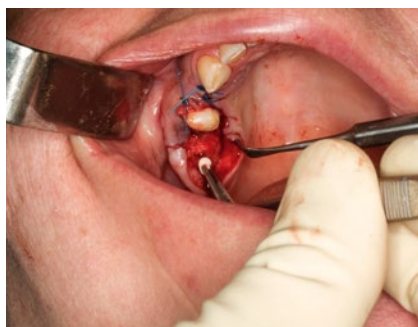

Рисунок 5. Пациентка П., 49 лет. Заполнение полости материалом Коллапан-Л.

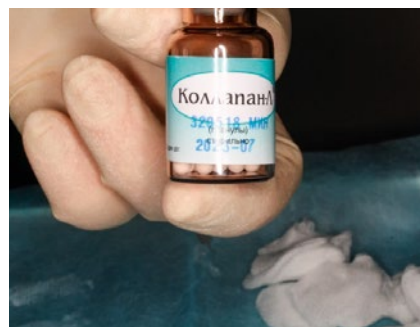

Рисунок 6. Материал Коллапан-Л.

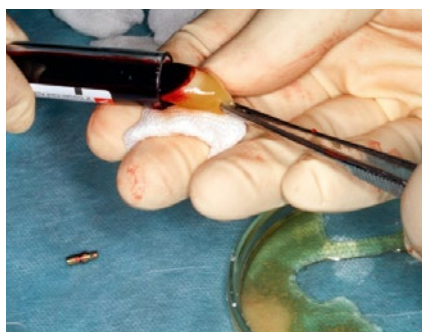


Рисунок 7. Плазма, обогащенная тромбоцитами.

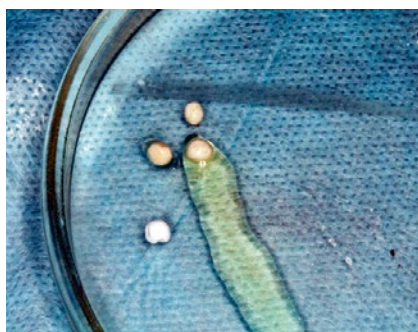


Рисунок 8. Добавление плазмы к Коллапану-Л.

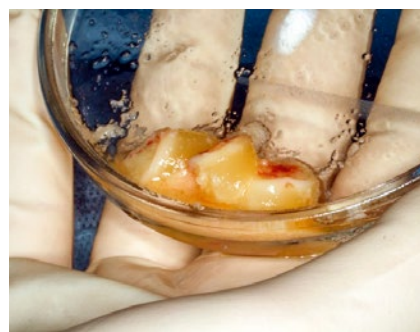


Рисунок 9. Смесь плазмы, Коллапана-Л и линкомицина гидрохлорида.

иностранным или отечественного производства (рис. 1).

Костная стружка, оставшаяся на сверле, собирается в фарфоровую ступку (чашку). Трепаном фирмы Dentsply формируется материнское ложе для дентального имплантата не доходя 1,5–2, мм до дна гайморовой пазухи (рис. 2).

При помощи трепана — перфоратора в субантральное пространство под мембраной Шнайдера продавливается костная стенка дна гайморовой пазухи (рис. 3).

Трепан — перфоратор вывинчивается, и на его место устанавливается элеватор для поднятия дна верхне-

челюстного синуса и отслойки мембраны Шнайдера от нижней стенки гайморовой пазухи.

Элеватор выкручивается из имплантата. Вкручивается имплантовод. Проводится окончательная установка имплантата в уровень с наружной кортикальной поверхностью альвеолярного отростка верхней челюсти со стороны полости рта. Имплантовод извлекается, и на его место устанавливается штучер, коническое отверстие которого соответствует конусу шприца (рис. 4).

Далее осуществляется заполнение образовавшейся полости между мембраной Шнайдера и костной ос-

новой альвеолярного отростка верхней челюсти со стороны гайморовой пазухи смесью костнопластического материала, состоящего из аутогенного материала (костные опилки, полученные при формировании костного ложа для имплантата) (рис. 5) с добавлением обогащенной тромбоцитами плазмы и материала Коллапан-Л (рис. 6).

Для получения обогащенной тромбоцитами плазмы у пациентов производился забор крови в количестве 20 мл. Последняя разливалась в две пробирки по 9 мл с добавлением раствора цитрата натрия (3,8%) с целью предотвращения ее свертыва-

вания. Соотношение крови в пробирках к реагенту соответствовало 1:9. Пробирки на 10 минут помещали в центрифугу при скорости вращения 3 000 об./мин. После разделения крови на три фракции использовали только плазму, обогащенную тромбоцитами (рис. 7).

Добавляли плазму обогащенную тромбоцитами, смешанную с линкомицином гидрохлоридом к Коллапану-Л (рис. 8).

Фарфоровым пестиком смесь растирали до получения гомогенной массы (рис. 9).

Полученной пастой заполняли шприц. Штуцер устанавливали в резьбовое осевое отверстие тела внутрикостной части дентального имплантата нашей конструкции. В коническое отверстие штуцера вставляли конус шприца с гомогенной костной массой. Под давлением через внутреннюю часть имплантата смесь поступала в полость, образованную между мембраной Шнайдера и нижней стенкой верхнечелюстного синуса, обволакивая апикальную часть имплантата и увеличивая объем альвеолярного отростка верхней челюсти (рис. 10).

Штуцер вместе со шприцем извлекался из внутренней части дентального имплантата. В полую часть имплантата вводился метапекс для предотвращения воспаления, устанавливалась заглушка. Слизисто-надкостничный покров укладывался на место, рана ушивалась наглухо (рис. 11).

### Результаты и обсуждение

Через неделю после операции пациентка П. пришла на осмотр, в процессе осмотра жалоб не предъявляла. Слизистая в области оперативного вмешательства умеренно увлажнена, бледно-розового цвета, швы состоятельны. На контрольном компьютерно-томографическом снимке наблюдается в проекции установленных имплантатов костная ткань первого типа по Match. Перитестометрия составляет +10. Установленный костно-пластический

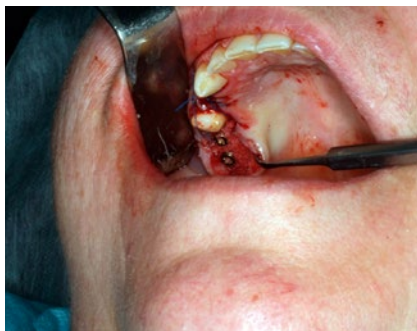

Рисунок 10. Пациентка П., 49 лет. Вид полости, заполненной полученным костно-пластическим материалом.

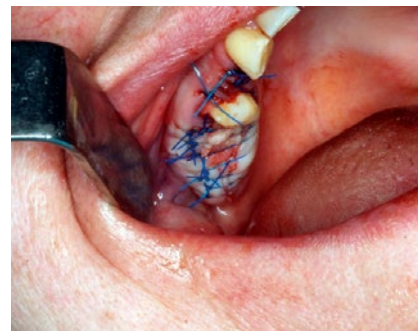

Рисунок 11. Пациентка П., 49 лет. Уложенный слизисто-надкостничный покров.

материал Коллапан-Л на компьютерно-томографическом снимке имеет 250 НУ.

### Заключение

В ходе наших исследований было выяснено, что влияние Коллапана-Л на дефекты костных структур позволяет уменьшить послеоперационные эффекты, такие как болезненность, отек, позволяет обеспечить быструю и качественную регенерацию костной ткани. Перитестометрия составляет +10. По шкале Хаунсфилда Коллопан-Л имеет 250 единиц.

### Список литературы

- Щерчков С. В., Осман Б. М., Брайловская Т. В. Стоматологическая реабилитация с использованием дентальных имплантатов при атрофии костной ткани челюстей / Аспирантский вестник Поволжья. // 2012. № 5–6. С. 228–231.
- Ушаков О. А. И., Серова Н. С., Юрьев Е. М. Планирование и выбор костно-пластических материалов для дентальной имплантации при дефиците костной ткани / Клиническая стоматология. // 2016. № 2 (78). С. 50–54.
- Щерчков С. В., Михайловский А. А. Результативность имплантологического лечения в условиях дефицита костной ткани челюстей / Dental Forum. // 2012. № 3. С. 108–109.
- Слохова Н. К., Тотов И. Н. Изменения костной ткани при хронических заболеваниях желудка и тонкой кишки / Вестник молодого ученого. // 2014. Т. 7. № 3–4. С. 13–15.
- Чепурненко С. А., Шавкута Г. В. Дефицит витамина D и его взаимосвязь с маркером костной резорбции в постменопаузальном периоде / в сборнике: улучшение качества первичной медицинской помощи через призму подготовки высокопрофессиональных врачебных кадров: акценты на профилактику, раннюю диагностику и рациональную

лекарственную терапию сборник статей V Конгресса врачей первичного звена здравоохранения Юга России, XI Конференции врачей общей практики (семейных врачей) Юга России. // 2016. С. 299–306.

- Юрьев Е. М., Ушаков А. И., Серова Н. С., Багиров Э. А., Канноева М. В. Дифференциальный подход к выбору костно-пластического материала при дентальной имплантации в условиях дефицита костной ткани / Российская стоматология. // 2014. Т. 7. № 4. С. 30–33.
- Ушаков А. И., Юрьев Е. М. Дентальная имплантация и выбор костно-пластических материалов в зависимости от типа костной ткани челюстей / Российская стоматология. // 2016. Т. 9. № 2. С. 12–17.
- Ушаков О. А. И., Серова Н. С., Юрьев Е. М. Планирование и выбор костно-пластических материалов для дентальной имплантации при дефиците костной ткани / Клиническая стоматология. // 2016. № 2 (78). С. 50–54.
- Лазивили Г. Д., Эттингер А. П., Егизарян К. А., Коробушкин Г. В., Ратьев А. П., Акматалиев К. И. Изучение репаративных особенностей различных костно-пластических материалов в экспериментально созданных костных дефектах / В сборнике: Хирургия повреждений, критические состояния. Спаси и сохрани Сборник материалов Пироговского форума. Редакция: В. И. Зоря [и др.]. // 2017. С. 383.
- Егизарян К. А., Лазивили Г. Д., Акматалиев К. И., Эттингер А. П., Ратьев А. П., Волков А. В., Коробушкин Г. В., Поливода М. Д. Ранние результаты изучения репаративных особенностей различных костнопластических материалов в экспериментально созданных костных дефектах / Вестник травматологии и ортопедии им. Н. Н. Приорова. // 2017. № 2. С. 40–47.
- Григорьян А. С., Фидаров А. Ф. Современное состояние и основные направления развития исследований, посвященных разработке остеопластических материалов / Стоматология. // 2016. Т. 95. № 5. С. 69–74.
- Пахлеваниян Г. Г., Пахлеваниян С. Г. Влияние препарата Коллапан на остеогенез при дефектах на верхней челюсти у человека / Научный альманах. // 2016. № 8–1 (22). С. 303–305.