

№ 10

2009

май

# БИОМАТЕРИАЛЫ

Информационное издание для травматологов и ортопедов





### Уважаемые доктора!

13 февраля 2009 года в Москве состоялся V ежегодный научно-практический семинар, посвященный применению искусственных биоматериалов в травматологии и ортопедии. В рамках семинара обсуждались актуальные проблемы применения искусственных биоматериалов при лечении остеомиелитов, сложных переломов, ложных суставов, а также в хирургии позвоночника и при эндопротезировании. С докладами выступили врачи из ЦИТО им. Н.Н. Приорова, НИИ скорой помощи им. Н.В. Склифосовского, Рязанской ОКБ, кафедры травматологии, ортопедии и реабилитации ММА им. И.М. Сеченова, РМАПО, РУДН, РГМУ. Опубликовано сборник тезисов докладов семинара.

Следующий семинар планируется в феврале 2010 года. Приглашаем вас принять в нем участие.

Благодарим вас за вопросы и пожелания к содержанию нашего журнала. В этом номере мы начинаем отвечать на ваши вопросы.

Механизм поведения материала КоллапАн в костной ране, а также методики оперативного лечения открытых и закрытых переломов, несросшихся переломов и ложных суставов описаны в статье Кесяна Г.А., Берченко Г.Н. с соавторами «Обоснование использования отечественного биокомпозиционного материала КоллапАн в комплексном лечении переломов и ложных суставов длинных трубчатых костей», опубликованной в Вестнике РАМН № 9/2008.

Также мы представляем вам методику пункционной санации межпозвонкового диска, разработанную профессором А.И.Проценко.



# ОБОСНОВАНИЕ ИСПОЛЬЗОВАНИЯ ОТЕЧЕСТВЕННОГО БИОКОМПОЗИЦИОННОГО ПРЕПАРАТА КОЛЛАПАН В КОМПЛЕКСНОМ ЛЕЧЕНИИ ПЕРЕЛОМОВ И ЛОЖНЫХ СУСТАВОВ ДЛИННЫХ ТРУБЧАТЫХ КОСТЕЙ

ФГУ ЦИТО им. Н.Н. Приорова, Москва.

Кесян Г.А., Берченко Г.Н., Уразгильдеев Р.З.,  
Арсеньев И.Г., Микелаишвили Д.С., Карапетян Г.С.

В настоящее время на одно из ведущих мест в структуре заболеваемости выходит патология костно-мышечной системы. По данным академика С.П. Миронова ею страдает 10% взрослого населения, а число вновь заболевших ежегодно увеличивается на 30%, при этом среди всех случаев временной нетрудоспособности на травмы и болезни костно-мышечной системы приходится более 20%, а из общего числа дней временной нетрудоспособности - 29 % случаев [1].

Даже при современных методах лечения переломов, увеличивается количество осложнений, достигающих 30% [2]. Особую актуальность приобретают переломы и ложные суставы с наличием костного дефекта, где при хирургическом лечении необходимо не только заполнить дефект, но и добиться сращения с наиболее полным восстановлением длины и функции конечности.

Используемые в настоящее время для замещения костных дефектов и стимуляции процессов репаративной регенерации алло- или ауто-трансплантаты не всегда отвечают требованиям предполагаемого эффекта и желаемым результатам. Травматичность операций, косметические дефекты, риск воспалительных осложнений и возможность передачи вирусных инфекций (ВИЧ, гепатит), а также возрастные и религиозные ограничения, высокая стоимость материалов – вот далеко не полный перечень недостатков при проведении ауто- и аллотрансплантации [3,4,5,6].

Одним из перспективных направлений современной травматологии и ортопедии при лечении оскольчатых переломов и ложных суставов длинных костей конечностей является применение синтетических кальций-фосфатных биоматериалов в виде керамики или композитов [7,8,9,10,11,12,13,14]. Эти материалы, имеющие химический состав схожий с минеральной фазой скелета, обладают исключительно хорошей биосовместимостью и связываются с формирующейся на их поверхности костью без формирования промежуточно-соединительно-тканного слоя [15,16].

В доклинических экспериментально-морфологических исследованиях на мелких животных при имплантации в асептические и инфицированные дефекты кости композиционного кальций-фосфатного препарата Коллапан были выявлены его высокая биосовместимость, резорбируемость, антибактериальные, остеокондуктивные и остеоиндуктивные свойства [8,9,10,17].

В настоящей работе изучены особенности заживления сегментарных дефектов бедренной кости собак при имплантации препарата Коллапан, обоснована целесообразность и методики применения в клинической практике Коллапана в комплексном лечении переломов и ложных суставов длинных трубчатых костей.

## МАТЕРИАЛЫ И МЕТОДЫ ИССЛЕДОВАНИЯ

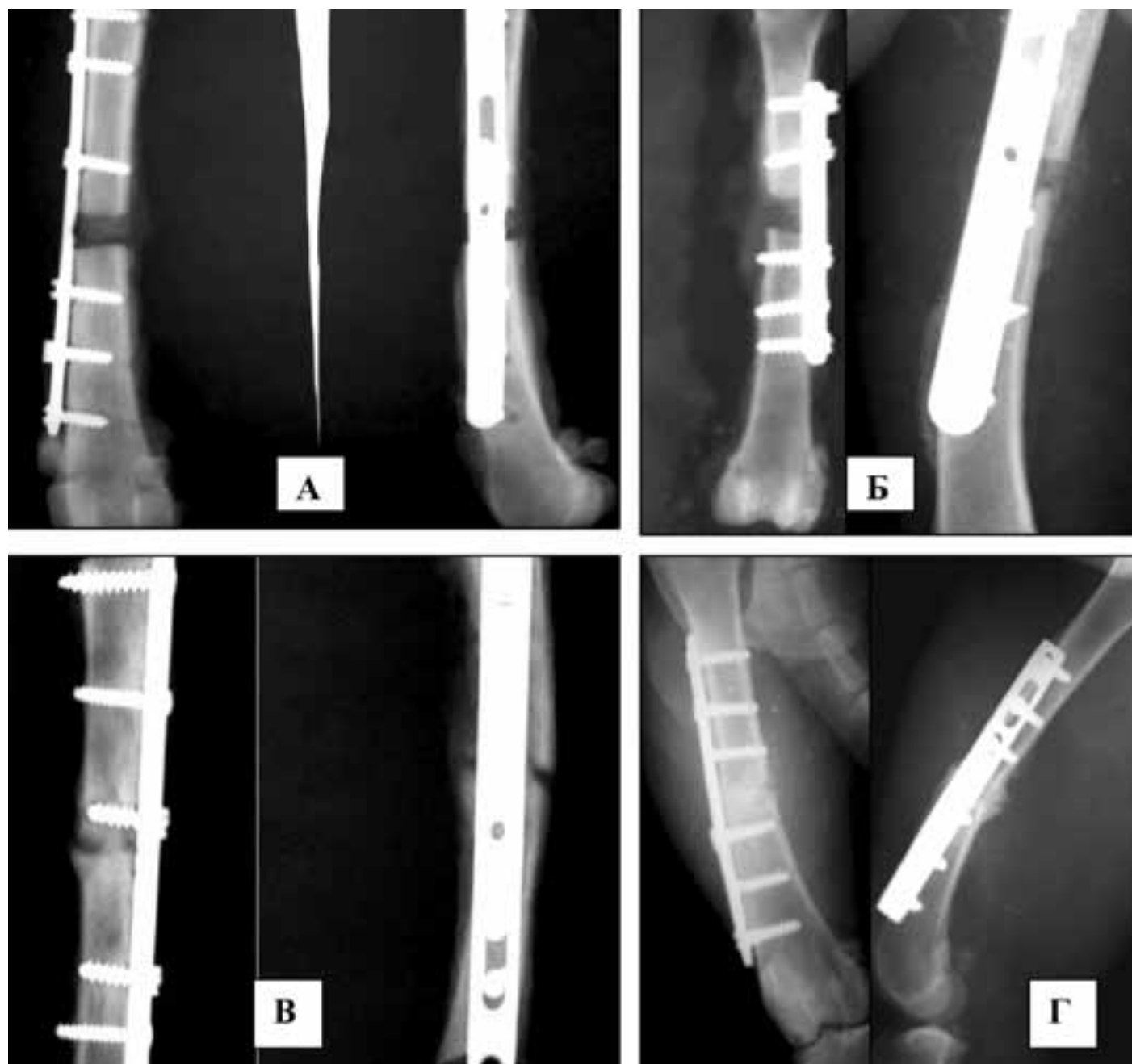
В работе использован отечественный материал Коллапан – кальций-фосфатный биоконпозиционный материал

на основе синтетического гидроксиапатита, коллагена и антибиотика в виде двух модификаций: Коллапан-Г (содержит гентамицин) и Коллапан-Л (содержит линкомицин). Производится фирмой «Интермедапатит», регистрационный номер ФС 01034437/0437-06.

В экспериментальной части проведены опыты на 32 беспородных собаках массой 18±2 кг, которым формировали сегментарный дефект диафиза правой бедренной кости (протяженностью 1 см) с остеосинтезом пластиной. Контрольную (первую) группу составили 12 животных (в дефект кости ничего не вводили). У 20 собак в дефект имплантировали гранулы материала Коллапан (вторая, опытная группа). Выполнялись рентгеновские снимки оперированной конечности каждые 2 недели (при необходимости – чаще). Животных выводили из опыта на 30-е сутки, через 2, 3 и 4 месяца после операции, выделяли бедренную кость, исследуемый материал фиксировали в жидкости Карнуа, декальцинировали в 10% растворе азотной кислоты. Гистологические срезы окрашивали гематоксилином и эозином, а так же по Ван-Гизону и изучали в светооптическом микроскопе.

В клиническую часть исследования включены 313 больных в возрасте от 22 до 64 лет. Из них 165 (53%) – с открытыми и закрытыми переломами и 148 (47%) – с несросшимися переломами и ложными суставами длинных трубчатых костей, мужчин – 158 (50,5%), женщин – 155 (49,5%). Для фиксации костных отломков применялись металлические пластины в 202 случаях (64,5%), интрамедуллярные штифты с блокированием в 58 случаях (18,5%), а также аппараты внешней фиксации в 53 случаях (17%). Все пациенты с переломами длинных костей конечностей оперированы в сроки от 1 до 30 суток после травмы. Длительность существования несросшихся переломов и ложных суставов – от 4 месяцев до 7 лет. В 95% случаев пациенты с нарушениями консолидации переломов были неоднократно оперированы и поступали с уже установленными металлоконструкциями.

*Методика оперативного лечения открытых и закрытых переломов длинных трубчатых костей.* Осуществляли стандартный доступ к месту перелома. После ревизии области повреждения и удаления гематомы, мелкие костные фрагменты не связанные с мягкими тканями или загрязненные (при открытых переломах) удаляли, костные отломки репозициировали. Затем производили остеосинтез перелома на костной пластиной, интрамедуллярным штифтом либо внеочаговый остеосинтез (по показаниям). После тщательного гемостаза гранулами материала Коллапан (от 3 до 5 см<sup>3</sup>, в зависимости от величины костного дефекта) рыхло заполняли имеющиеся дефекты между отломками. В тех случаях, когда не проводили открытого вмешательства в области перелома (внеочаговый остеосинтез, остеосинтез интрамедуллярным штифтом с блокированием без обнажения места перелома), применяли Коллапан-гель, который в количестве 2-4 мл вводили в область повреждения шприцом через катетер под контролем электронооптического преобразователя (ЭОП).



**Рисунок 1. Рентгенограммы области дефекта правых бедренных костей собак.**

А – контрольная группа через 1 месяц после операции;

Б – опытная группа через 1 месяц после операции;

В – контрольная группа через 3 месяца после операции;

Г – опытная группа через 3 месяца после операции.

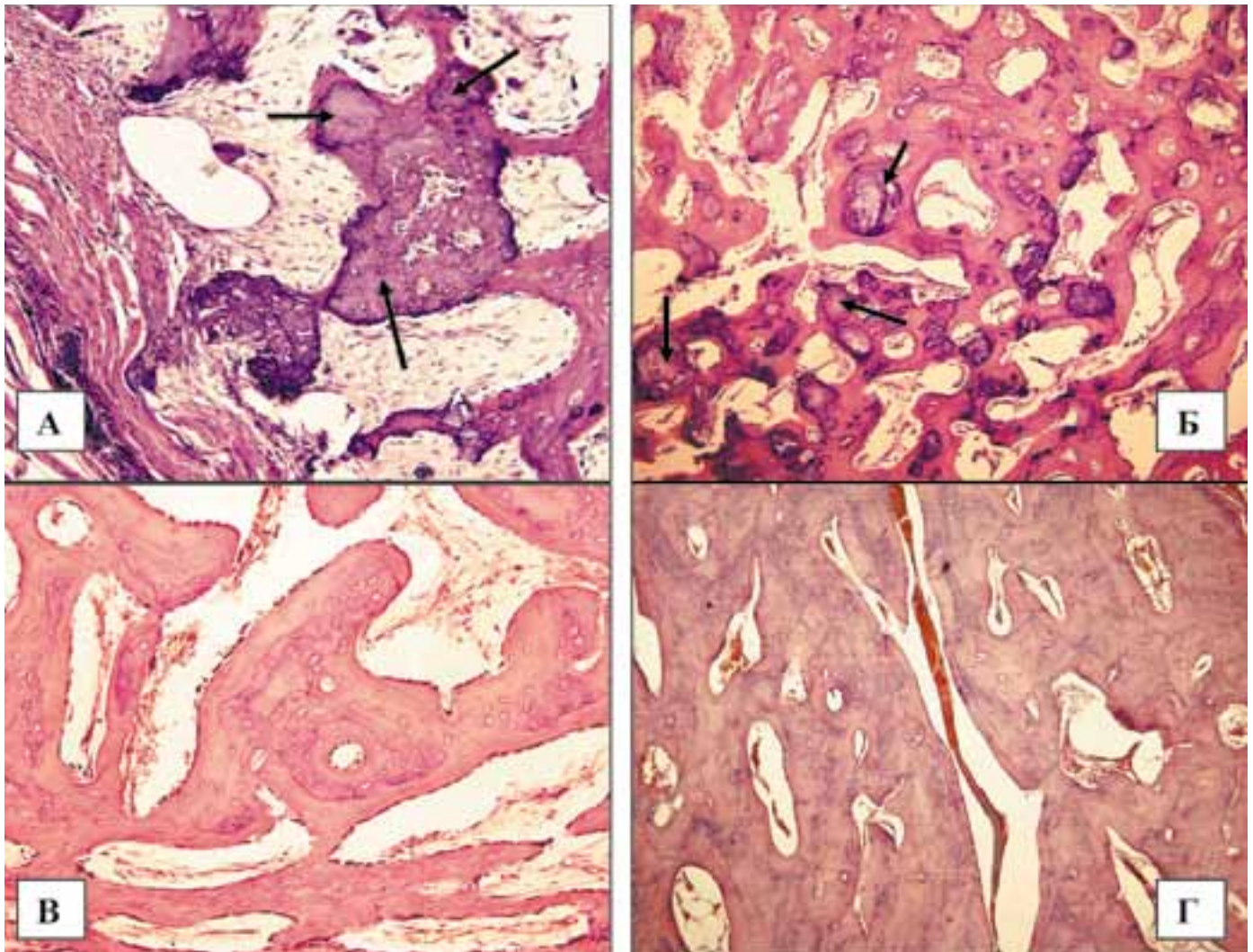
В дальнейшем через 6-8 недель после операции по показаниям, производили повторное перкутанное введение КоллапАна в область перелома под контролем ЭОПа.

*Методика оперативного лечения несросшихся переломов и ложных суставов длинных трубчатых костей.* Послойно с иссечением старых послеоперационных рубцов осуществляли доступ к месту несросшегося перелома или ложного сустава. При наличии металлоконструкции, её удаляли. Фиброзные и рубцовые ткани иссекали скальпелем и электроножом, костные отломки мобилизовали по возможности поднадкостнично, производили вскрытие костномозговых каналов в дистальном и проксимальном отломках с помощью сверла или развертки. Очищали соприкасающиеся поверхности от патологических тканей с помощью скальпеля, raspатора и долота до появления «кровяной росы», при этом нежизнеспособные костные фрагменты удаляли. Выполняли декортикацию и туннелизацию кости по Беку. Для стабильной фикса-

ции костных отломков использовали накостные (пластины и винты), внутрикостные (штифты) металлические фиксаторы, а также внеочаговый компрессионно-дистракционный остеосинтез по общепринятым методикам. После остеосинтеза имеющиеся между отломками дефекты заполняли гранулами препарата КоллапАн (от 3 до 5 см<sup>3</sup>, в зависимости от величины костного дефекта), по показаниям выполняли костную аутопластику из крыла подвздошной кости с той же стороны. При лечении замедленно срастающихся и несросшихся переломов с правильным положением костных отломков для стабильной фиксации применяли аппараты внешней фиксации, или интрамедуллярные штифты с блокированием. После остеосинтеза толстой спицей или сверлом перкутанно производили туннелизацию по Беку, материал КоллапАн в виде геля вводили в область несросшегося перелома шприцом-контейнером через катетер под контролем ЭОПа (2-4 мл).

Пациентам проводили общепринятую схему обследования





**Рисунок 2. Микрофотографии области дефекта правых бедренных костей собак.**

А – Формирование костных трабекул периостальной мозоли на основе частиц гидроксиапатита (ГА), опытная группа животных, 1 месяц после операции, окраска гематоксилином и эозином, X200.

Б – Многочисленные костные трабекулы, внутри которых видны частицы ГА. Эндостальная костная мозоль. Опытная группа животных, 2 месяца после операции; окраска гематоксилином и эозином, X100.

В – Интермедиарная костная мозоль, формируются отдельные неориентированные остеоны. Контрольная группа животных, 4 месяца после операции; окраска гематоксилином и эозином, X200.

Г – Интермедиарная костная мозоль, часть формирующихся остеонов ориентируется вдоль оси кости. Опытная группа животных, 3 месяца после операции; окраска гематоксилином и эозином, X100.

ния. В послеоперационном периоде назначали антибактериальную терапию от 2 до 6 суток по показаниям, симптоматическую, антикоагулянтную и инфузионную терапию. Больных активизировали в сроки от 1 до 3 суток. Пассивные движения в смежных суставах начинали в первые сутки после операции, активные движения – через 7-12 суток. Рентгенологический контроль осуществляли в динамике до полной консолидации перелома или ложного сустава.

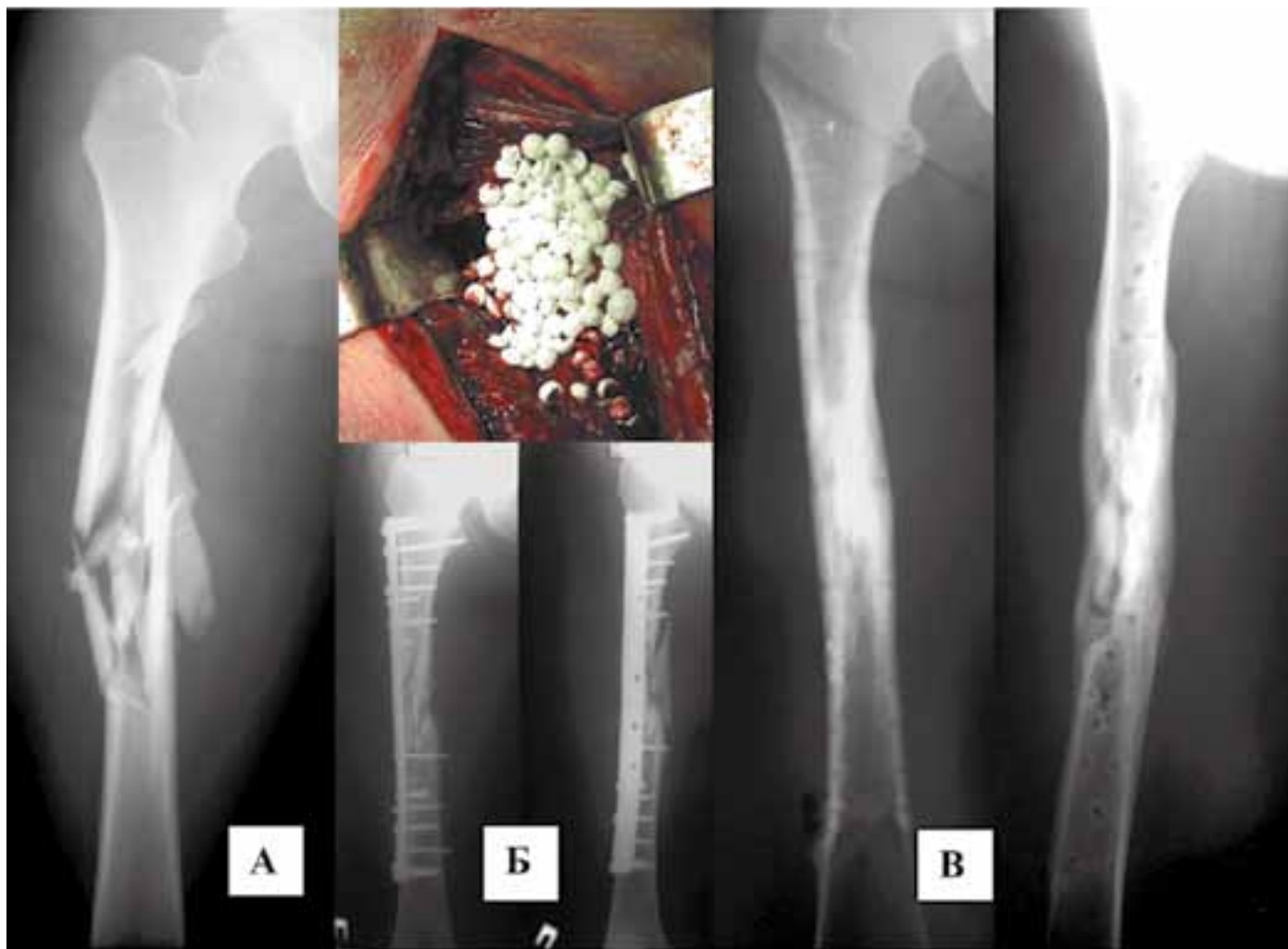### РЕЗУЛЬТАТЫ ИССЛЕДОВАНИЯ

В ходе эксперимента выявлено, что через 1 месяц после операции на рентгенограммах в контрольной группе животных четко прослеживался дефект, в области которого наблюдалось формирование слабой периостальной костной мозоли. Эндостальная костная мозоль не выявлялась (рис.1А). Во 2-й группе животных отмечалось выраженное формирование периостальной костной мозоли в виде веретенообразного затемнения в области костного дефекта и на значительном расстоянии в дистальном и проксимальном направлении от него (рис.1Б).

Морфологическое исследование показало, что в 1-й группе животных наблюдались признаки формирования первич-

ной периостальной мозоли, формирующейся на основе гиалинового хряща. Интермедиарная мозоль к этому сроку не сформирована. Эндостальная мозоль выражена слабо и проявлялась формированием малочисленных незрелых остеоидных трабекул. Во 2-й группе животных первичная костно-хрящевая мозоль имела более зрелый и развитый характер. Значительно активнее, по сравнению с контрольной группой, формировались интермедиарная и периостальная мозоли, костные трабекулы которых распространялись на большем протяжении и имели более зрелый характер. В части новообразованных трабекул внутри сформированных костных массивов выявлялись частицы гидроксиапатита (рис.2А). При этом новообразованная кость формировалась непосредственно на поверхности имплантированного материала. Признаков воспаления и свободно лежащих частиц КоллапАна без остеоида почти не встречалось.

Через 2 месяца на рентгенограммах 1-й группы животных отмечалось дальнейшее формирование и созревание периостальной костной мозоли. Края кости в области дефекта четко прослеживались, здесь же отмечалось утолщение кортикальной пластинки в виде «каплевидного» наплыва. В центре самого дефекта образовывались участки обызвествления, имеющие неоднородный, «мозаичный» характер. У жи-



**Рисунок 3. Рентгенограммы больной М. Диагноз: закрытый оскольчатый перелом правой бедренной кости в средней трети.**

А – рентгенограммы при поступлении;

Б – имплантация гранул КоллапАна в зону перелома, рентгенограммы после остеосинтеза;

В – рентгенограммы через 8 месяцев после операции.

вотных 2-й группы формирующаяся периостальная костная мозоль имела значительно более однородный характер затемнения. В некоторых участках отмечалось формирование продольных тяжей от проксимального к дистальному концу кости в области дефекта по типу кортикальных пластинок.

При морфологическом исследовании в 1-й группе животных в области костного дефекта отмечалось постепенное созревание и ремоделирование вторичной костно-хрящевой мозоли. Вместе с тем в отдельных участках мозоли определялись поля гиалинового хряща, подвергнувшегося обызвествлению. Появлялись признаки формирования интермедиарной мозоли. Во 2-й группе животных периостальная мозоль представлена относительно зрелыми костными трабекулами без элементов хрящевой ткани. Отмечалось созревание интермедиарной и эндостальной мозоли, в костных трабекулах которой выявлялись частицы постепенно лизируемого КоллапАна (рис.2Б). В некоторых участках интермедиарной мозоли костные трабекулы сливались между собой и образовывали обширные гомогенные костные поля с формирующимися неориентированными остеонами.

Через 3 и 4 месяца после операции на рентгенограммах в контрольной и опытной группах животных отмечалось дальнейшее созревание костной мозоли в области дефекта. Однако при заполнении дефекта КоллапАном костная мозоль имела большую плотность и более зрелый характер костной ткани, заполняющей дефект, чем в контрольной группе. Также отмечалось более активное формирование кортикальных пластин и редукция периостальной костной мозоли (рис.1В, Г).

При морфологическом исследовании в 1-ой группе животных края кости в области дефекта были соединены созревающей мозолью, подверженной ремоделированию. Отмечалось созревание и уменьшение объема периостальной костной мозоли. В ткани интермедиарной мозоли определялись отдельные новообразованные остеоны, не имеющие правильной ориентации (рис.2В). Интермедиарная костная мозоль по своему строению напоминала губчатую кость. Во 2-й группе животных в области костного дефекта определялась вторичная мозоль, имеющая более зрелый характер, по сравнению с контрольной группой животных. Сохранялись элементы уменьшающейся в размерах периостальной мозоли. В области интермедиарной мозоли определялась сеть относительно зрелых утолщенных костных трабекул с элементами кроветворного костного мозга или поля новообразованной кости со сформированными остеонами, ориентированными вдоль оси кости (рис.2Г). В некоторых участках встречались остатки мелких частиц КоллапАна, впаянных в массы новообразованной кости. В целом сформированная к данному сроку наблюдения костная мозоль имела более зрелый характер по сравнению с контрольной группой животных.

Полное сращение переломов у животных опытной группы происходило на  $30 \pm 1,6$  сутки после операции, тогда как у животных контрольной группы сращение наступало на  $40 \pm 1,7$  сутки.

Клиническая часть работы. Все оперированные пациенты хорошо переносили препарат, случаев отторжения и аллергических реакций не было. В 98,1% случаев раны зажили первичным натяжением в сроки от 10 до 14 суток после опе-



рации. Если в ходе лечения не предполагался курс дополнительного реабилитационного лечения для разработки движений в смежных суставах конечности, то больные выписывались на амбулаторное лечение в среднем через 14-16 дней после операции.

По данным рентгенографии заполнение костных дефектов и сращение переломов происходило за счет вновь образованной костной ткани без явлений гипертрофии. В участках, куда имплантировался КоллапАн, зон лизиса костной ткани никогда не выявлялось.

Следует отметить, что при переломах и ложных суставах голени, особенно в нижней трети, независимо от метода остеосинтеза необходимо учитывать возможность асептических воспалительных явлений в виде гиперемии и серозного отделяемого из ран (всего 5 наших наблюдений с отрицательными результатами микробиологических исследований), что обусловлено анатомическими особенностями данной зоны – отсутствием достаточной мышечной массы. У данных больных воспалительные явления были купированы самостоятельно, без каких либо дополнительных вмешательств консервативного и оперативного характера. То есть, при использовании КоллапАна следует учитывать необходимость формирования «мышечной муфты», отграничивающей имплантат от подкожно-жировой клетчатки. Или же погружать имплантируемый материал в костный дефект таким образом, чтобы отсутствовал контакт между КоллапАном и слабо васкуляризованными тканями (подкожная клетчатка).

При свежих переломах уже к концу 4-ой недели после операции отмечено формирование эндостальной костной мозоли с небольшим периостальным компонентом. Мелкие костные фрагменты теряли четкие границы, между ними прослеживалось формирование костной ткани. В области дефектов также отмечалось формирование костной ткани в виде неоднородного затемнения. В дальнейшем к 3 месяцам после операции отмечено образование костной мозоли достаточно высокой плотности с участками формирования кортикальных пластин и костномозгового канала. При этом сращение происходило в основном за счет эндостальной костной мозоли с постепенной редукцией периостальной. В области дефектов, заполненных КоллапАном, к 4-5 месяцам наряду с увеличением интенсивности и однородности костной мозоли, постепенно происходило формирование кортикального слоя и костномозгового канала. В среднем сращение переломов длинных трубчатых костей при имплантации КоллапАна происходило на 3-4 недели раньше, чем в случаях без его применения. При этом случаев несращения не отмечено.

При несросшихся переломах и ложных суставах к концу 6-8 недели после операции также отмечено формирование костной мозоли, в основном её периостальной части. Эндостальная мозоль в эти сроки была слабой. До 3-4 месяцев сохранялись признаки склероза костной ткани в области ложного сустава. Вместе с тем отмечалось дальнейшее созревание периостальной костной мозоли, которая в ряде случаев в виде «муфты» перекрывала область ложного сустава. Наряду с этим происходило формирование и созревание костной ткани в области эндостальной мозоли и дефектов, заполненных КоллапАном. К концу 5-6 месяца эндостальная мозоль имела уже достаточно зрелый характер. Наряду с уменьшением явлений склероза костных отломков, восстановлением костномозгового канала, происходила значительная редукция периостальной костной мозоли. В среднем к концу 8-9 месяца отмечено костное сращение в области ложного сустава.

В целом, при использовании материала КоллапАн в комплексном лечении переломов и ложных суставов длинных костей конечностей в 99,4% случаев констатируется консолидация. Два случая лечения ложных суставов бедренной кости (0,6%) в течение 6 недель после операции осложнились развитием нагноительного процесса с формированием свищей и лизисом костной ткани, что в дальнейшем привело к

несращению. В обоих случаях больные с длительным анамнезом, ранее были неоднократно оперированы. Причиной нагноения, не смотря на длительную (более 5 лет) ремиссию, явилось наличие «дремлющей» инфекции в области ложного сустава и мягких тканях. Об этом свидетельствовал рост патологической микрофлоры в операционном материале на 5-е сутки после проведённой операции. При оперативном лечении у одного больного для фиксации применена пластина АО, у другого – интрамедуллярный штифт с блокированием. В обоих случаях металлоконструкции были удалены, произведена фистулсеквестрнекрэктомиа с резекцией кости и остеосинтезом в аппаратах внешней фиксации.

Результаты лечения можно продемонстрировать с помощью примеров. Пациентка М., 31 год. Диагноз: закрытый оскольчатый перелом правой бедренной кости в средней трети. Через 7 суток после травмы произведена открытая репозиция, остеосинтез бедренной кости пластиной с пластиной КоллапАном. Послеоперационный период протекал гладко. Через 8 месяцев – консолидация перелома, металлоконструкция удалена (рис.3).

Больной О., 30 лет. Травма в 2003г. – сбит автомобилем, проводилось лечение скелетным вытяжением в течение 1,5 месяцев с последующей фиксацией на протяжении 4 месяцев в кокситной гипсовой повязке. После снятия повязки признаков сращения не отмечено, поэтому в феврале 2004 года произведен остеосинтез перелома пластиной. Сращения не произошло, сформировался ложный сустав бедренной кости. В 2005г. металлоконструкция удалена, после ревизии области ложного сустава произведено удаление патологических рубцовых и хрящеподобных тканей, туннелизация и вскрытие костно-мозговых каналов с введением гранул КоллапАна и фиксацией в спице - стержневом аппарате Волкова-Оганесяна. Через 9 месяцев после операции – костное сращение в области бывшего ложного сустава, аппарат снят (рис.4).

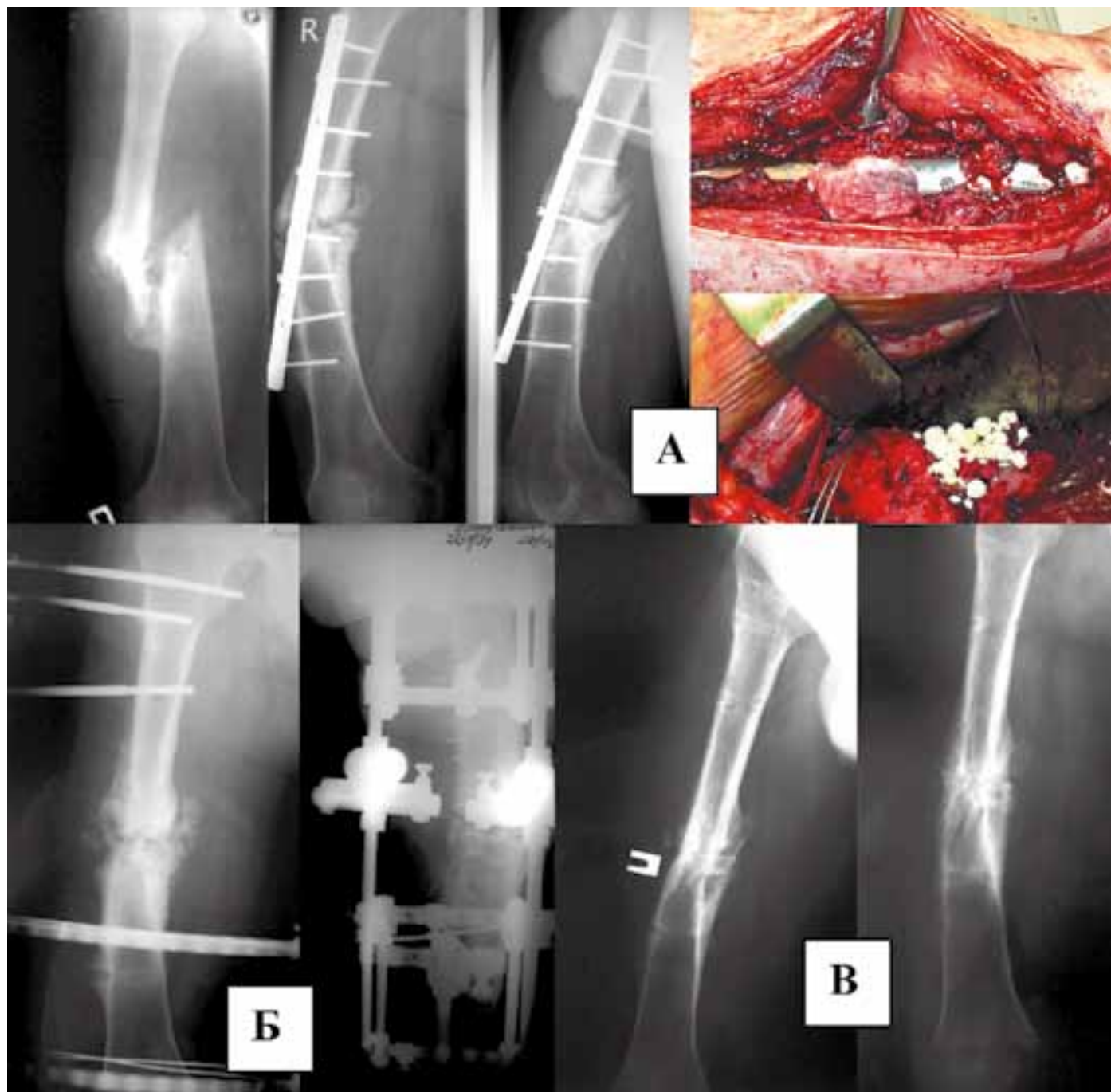
## ОБСУЖДЕНИЕ

Проблемы лечения дефектов костной ткани у больных с переломами длинных трубчатых костей, а также больных с ложными суставами, требуют поиска новых методов оптимизации процессов остеогенеза.

Несмотря на отдельные недостатки, губчатая аутокость остается «золотым стандартом» для костных трансплантатов, так как обладает остеокондуктивными (способствует аппозиционному росту кости на ее поверхности), остеоиндуктивными (содержит биологически активные вещества, способствующие дифференцировке клеток ложа области имплантации в остеобласты) и остеогенными (содержит клетки, дифференцирующиеся в остеобласты) свойствами [4,6,14,18].

Создание искусственного биоактивного материала, обладающего или приближающегося по своим качествам к аутокости, может значительно улучшить результаты лечения больных с оскольчатыми переломами и ложными суставами длинных костей конечностей. Для замещения дефектов кости активно разрабатываются и все более широко используются в клинической практике кальций-фосфатные материалы или их композиты на основе гидроксипатита и трикальцийфосфата. Различные виды этих материалов применяются в клинике для заполнения костных дефектов и активизации репаративной регенерации кости при травмах, после резекции опухолей, с целью формирования спондилодеза [6,7,10,11,16,19,20,22].

Ряд авторов полагает, что некоторые кальций-фосфатные материалы являются привлекательной альтернативой ауто-трансплантатам [21,23]. В рандомизированном исследовании на 341 больном использовали аутокость (171 пациент) или блоки синтетической пористой керамики Triosite (170 пациентов) для заднего спондилодеза с целью коррекции идиопатического сколиоза [21]. Авторами показано, что в обе-



**Рисунок 4. Рентгенограммы больного О. Диагноз: ложный сустав правой бедренной кости в средней трети.**

А – рентгенограммы до операции, этапы операции;

Б – рентгенограммы после операции;

В – рентгенограммы через 9 месяцев после операции. Костное сращение в области ложного сустава, аппарат снят.

их группах больных была достигнута одинаковая коррекция деформации позвоночника. Однако если в группе больных с использованием Triosite (бифазная кальций-фосфатная керамика, содержит 60% гидроксиапатита и 40% бетатрикальцийфосфата) только у 3-х больных имелись проблемы с заживлением ран, то в группе с использованием аутокости у 14 больных отмечено формирование гематом, инфицирование или замедленное заживление ран области позвоночника. Кроме того, в группе с аутотрансплантатами у 15 больных отмечены боли в течении 3-х месяцев в области донорской раны, у 7 - инфицирование раны, у 2-х – формирование гематомы, у 4-х – замедленное заживление раны.

В сравнительном исследовании при внутрисуставных переломах проксимального отдела большеберцовой кости у 20 больных в область дефекта имплантировали пористую гидроксиапатитную керамику, тогда как в другой группе из 20 больных использовали костный аутотрансплантат [23]. Ав-

торами выявлено, что остаточная линия перелома рентгенологически не выявлялась в среднем через 2,6 месяца после операции при использовании пористой керамики и в среднем через 2,8 месяца после трансплантации аутокости. У 14 из 20 больных (75%) в группе с имплантацией пористой керамики, по сравнению с 11 из 20 больных (55%) с аутотрансплантатами, отсутствовало прогрессирование дефекта в области перелома.

В настоящее время имеется значительное разнообразие кальций-фосфатных материалов, преимущественно иностранного производства, предназначенных для замещения дефектов костной ткани. Появляются отдельные материалы разработанные и в нашей стране. В результате многочисленных предварительных экспериментальных исследований мы пришли к заключению о наибольшей целесообразности использования для замещения дефектов костной ткани биокомпозиционного гидроксиапатит-содержащего препарата



Коллапан. В экспериментально-морфологических исследованиях на мелких животных нами обнаружено, что препарат Коллапан, обладая антимикробными, остеокондуктивными и остеоиндуктивными свойствами, является постепенно резорбируемой матрицей, на поверхности которой в условиях условно асептических и инфицированных костных дефектов формируется новообразованная кость [9,17]. При этом вокруг гранул Коллапана при различных сроках исследования признаков воспалительной реакции не выявлялось, между имплантируемым материалом и новообразованной костью прослоек фиброзной ткани не формировалось. Микробиологические исследования показали высокую антимикробную активность Коллапана в течение 16-20 суток, во время которых происходит равномерное выделение антибиотика в окружающие ткани области имплантации [8].

На основании полученных экспериментально-морфологических данных Коллапан был применен для заполнения дефектов кости после фистулсеквестректомии при комплексном лечении хронического остеомиелита у 92 больных [7]. У 4-х больных в сроки от 4 до 18 мес. после операции гистологически изучен биопсийный материал из области имплантации Коллапана. Данные клинической морфологии выявили активное формирование новообразованной кости непосредственно на поверхности частиц Коллапана с последующим их постепенным лизисом и одновременным созреванием костных трабекул, отсутствием признаков воспалительной реакции и формирования соединительно-тканых прослоек между имплантированным материалом и новообразованной костью. Авторы пришли к заключению, что введенный в дефект кости Коллапан, создает антибактериальный фон и подавляет инфекционный процесс в очаге воспаления, является матрицей для аппозиционного роста формирующейся кости, активизирует остеогенез, тем самым способствуя сокращению сроков лечения и предотвращению рецидивов хронического воспалительного процесса [7, 17].

Для заполнения костных дефектов и активизации репаративного остеогенеза при переломах кости в клиниках применяются различные кальций-фосфатные материалы, однако не было проведено сравнительного изучения этих имплантатов. С целью выявления препарата с наиболее оптимальными свойствами для лечения переломов кости, было проведено сравнительное экспериментально-морфологическое исследование некоторых известных и используемых с этой целью кальций-фосфатных материалов: 1) препарата «Ос-тим» – синтетический гидроксипатит ультравысокой дисперсности в виде пасты (Osartis, Германия); 2) препарата «Хронос» - (chronOs) гранулы бета-трикальцийфосфатной керамики (Mathys Medical Ltd, Швеция); 3) препарата «Цера-сорб» (Cerasorb) - гранулы три-кальций-фосфатной керамики (Curasan, Германия); 4) препарата Коллапан. Проведенное исследование показало, что все исследованные материалы являются биосовместимыми и резорбируемыми матрицами, на поверхности которых формируется новообразованная кость, однако наиболее активное формирование, созревание и замещение дефекта новообразованной костью наблюдается при имплантации в костный дефект препарата Коллапан [4].

В настоящей работе Коллапан вводился в сегментарный дефект длинной трубчатой кости собак, что позволило проследить влияние данного препарата на формирование костно-хрящевой мозоли. Проведенное исследование показало выраженное влияние Коллапана на активизацию процессов остеогенеза, что наиболее наглядно проявлялось в ускорении образования, ремоделирования и созревания периостальной и интермедиарной мозоли. При этом как и в ранее проведенных экспериментально-морфологических исследованиях на других видах животных и моделях [4,8,9,10,17], Коллапан служил биосовместимой, постепенно резорбируемой матрицей, обладающей остеоиндуктивными и остеоиндуктивными свойствами. На всех сроках исследования признаков воспалительной реакции вокруг имплантирован-

ного материала не выявлялось, между элементами Коллапана и новообразованной костью прослоек фиброзной ткани никогда не формировалось.

Биокомпозиционный препарат Коллапан оказывает многофакторное влияние на процессы активизации остеогенеза [4,17,24], одними из основных, по-видимому, являются следующие:

1) растворение синтетического гидроксипатита сопровождается высвобождением ионов  $Ca^{2+}$  и  $PO_4^{3-}$ , их обменом с ионами тканевой жидкости с последующей преципитацией и формированием слоя биологического гидроксипатита на поверхности имплантата;

2) продукты растворения «Коллапана» и биоактивные молекулы тканевой жидкости – фибронектин, ламинин, остеоопонтин и эндогенные костные морфогенетические и остеогенные белки, являющиеся остеоиндуктивными растворимыми сигналами, адсорбируются на поверхности «Коллапана» и опосредуют хемотаксис, прикрепление к имплантату и дифференцировку малодифференцированных клеток мезенхимального происхождения в остеобласты;

Данные, полученные в эксперименте, позволили обосновать возможность применения Коллапана в клинике при комплексном лечении больных с переломами и ложными суставами длинных костей.

Описанная методика имплантации Коллапана в зону перелома или ложного сустава не увеличивает объем оперативного вмешательства и не усложняет его, не требует дополнительного инструментария и с успехом может применяться в комбинации с любыми методами стабильного остеосинтеза, а также, при необходимости, с различными видами костной пластики. Кроме того, с целью дальнейшей стимуляции костной регенерации Коллапан может вводиться повторно в область срастающегося перелома или ложного сустава в виде геля. Данная малоинвазивная манипуляция проводится перкутанно и может выполняться в амбулаторных условиях.

Метод имеет широкие показания к использованию – открытые и закрытые оскольчатые переломы, несросшиеся переломы и ложные суставы длинных трубчатых костей. При этом практически нет противопоказаний, только индивидуальная непереносимость компонентов, входящих в состав Коллапана.

Гладкое течение послеоперационного периода (в 98,1% случаев раны зажили первичным натяжением) сопровождается уменьшением срока пребывания больных в стационаре до 14-16 дней. В тоже время больные с данной патологией при использовании традиционных методов лечения требуют госпитализации в среднем до 18,7 дней [1].

По данным настоящего исследования у больных, прошедших лечение по описанной выше методике, в 99,4% случаев констатирована консолидация переломов и ложных суставов. Следует отметить, что все эти пациенты проходили амбулаторное наблюдение до полного восстановления их трудоспособности и не нуждались в повторной госпитализации в связи с отсутствием осложнений. Этот факт имеет более важное экономическое значение, по сравнению со стремлением ряда клиницистов к сокращению сроков лечения, без учета развития возможных осложнений с последующим стационарным лечением больных.

Высокий процент благоприятных исходов сокращает сроки реабилитации и социальной адаптации пациентов, что, несомненно, улучшает качество жизни больных с оскольчатыми переломами и ложными суставами длинных трубчатых костей.

Таким образом, применение биокомпозиционного гидроксипатитсодержащего препарата Коллапан в комплексном лечении больных с оскольчатыми переломами и ложными суставами длинных трубчатых костей, является эффективным методом, который должен найти широкое применение в практической медицине.

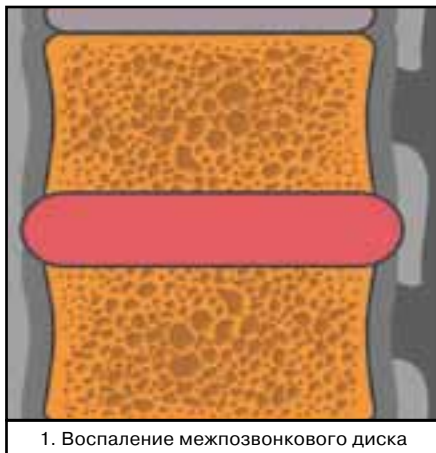
## СПИСОК ЛИТЕРАТУРЫ

1. Миронов С.П., Кокорина Е.П., Андреева Т.М., Огрызко Е.В. Состояние травматолого-ортопедической помощи населению Российской Федерации // Вестник травматологии и ортопедии им. Н.Н. Приорова. – 2007. № 3. – С.3-10.
2. Зоря В.И., Ярыгин Н.В., Склянчук Е.Д., Васильев А.П. Ферментативная стимуляция остеогенеза при лечении несросшихся переломов и ложных суставов костей конечностей // Вестник травматологии и ортопедии им. Н.Н. Приорова. – 2007. № 2. – С.80 -85.
3. Куценко С.Н. Сравнительная оценка хирургических методов лечения дефектов длинных костей // Анналы травматологии и ортопедии. – 1999. № 2-3(17-18). – С.127-138.
4. Берченко Г.Н., Кесян Г.А., Уразгильдеев Р.З. и др. Сравнительное экспериментально-морфологическое исследование влияния некоторых используемых в травматолого-ортопедической практике кальций-фосфатных материалов на активизацию репаративного остеогенеза // Журнал «Бюллетень Восточно-сибирского научного центра Сибирского отделения РАМН», №4, Иркутск, 2006. - С.327-332.
5. Wojescul J.A., Polly D.W., Kuklo T.R., Allen N. T.W., Wieand K.E. Backfill for iliac-crest donor sites: a prospective, randomized study of coralline hydroxyapatite. American J. Orthopedics. 2005. V. 34, № 8. P. 377-382.
6. Szpalski M., Gunzburg R.. Applications of calcium phosphate-based cancellous bone void fillers in trauma surgery. Orthopedics. 2002. V. 25, № 5 Suppl..P. 601-609.
7. Уразгильдеев З.И., Бушуев О.М., Берченко Г.Н. Применение КоллапАна для пластики остеомиелитических дефектов кости // Вестник травматологии и ортопедии им. Н.Н. Приорова. – 1998. № 2. – С.31 -35.
8. Бушуев О.М. Использование Коллапана в комплексном лечении хронического остеомиелита: Автореф. дис. ... кандидата мед. наук. - Москва, 1999. – 21 с.
9. Берченко Г.Н., Уразгильдеев З.И., Кесян Г.А. и др. Активизация репаративного остеогенеза с помощью биоактивных резорбируемых материалов — кальций-фосфатной биокерамики и комплексного препарата Коллапан // Ортопедия, травматология и протезирование. - 2000. - №2. - С.96.
10. Кесян Г.А., Берченко Г.Н., Лазарев А.Ф. и др. Особенности репаративного остеогенеза в условиях применения различных биоимплантатов. // Клинические и фундаментальные аспекты тканевой терапии. Теория и практика клеточных биотехнологий: Материалы II Всероссийского симпозиума с международным участием. Самара, 2004. - С.- 19-20.
11. Кавалерский Г.М., Проценко А.И., Германов В.Г. и др. Лечение больных с опухолями тел позвонков, осложненных компрессией спинного мозга // Ортопедия, травматология и протезирование. - 2006. - №3. - С.20-24.
12. Арсеньев И.Г. Экспериментально-морфологическое обоснование клинического применения деградируемых биоимплантатов в комплексном лечении переломов и ложных суставов длинных трубчатых костей: Автореф. дис. ... кандидата мед. наук. - Москва, 2007. – 25 с.
13. Chapman M.W., Bucholz R., Cornell C. Treatment of acute fractures with collagen - calcium phosphate graft material. A randomized clinical trial. J. Bone Joint. Surg. Am., 1997 Apr.; 79(4): 495-502.
14. Zijdeveld S.A., Zerbo I.R., van den Bergh J.P., Schulten E.A., ten Bruggenkate C.M. Maxillary sinus floor augmentation using a beta-tricalcium phosphate (Cerasorb) alone compared to autogenous bone grafts. Int J Oral Maxillofac Implants. 2005. V. 20. P. 432-40.
15. K. de Groot. Medical applications of calcium-phosphate bioceramics. J. Ceramic Soc. Japan. 1991. V. 99. P. 943-953.
16. Block J.E., Thorn M.R. Clinical indications of calcium-phosphate biomaterials and related composites for orthopedic procedures. Calcif. Tissue Int. 2000. V. 66. P. 234-238.
17. Берченко Г.Н. Обоснование использования биоактивных материалов – кальций фосфатной керамики и Коллапана для замещения дефектов костной ткани. Тезисы 2-го съезда Международного Союза Ассоциаций патологоанатомов. М., 1999. С. 38-39.
18. Берченко Г.Н. Заболевания костно-суставной системы. В кн.: «Патология (руководство)». Под редакцией Пальцева М.А., Паукова В.С., Улумбекова Э.Г. Издательский дом Гэотар-Мед. М., 2002. С. 565-597.
19. Uchida A., Araki N., Shinto Y., Yoshikawa H.. The use calcium hydroxyapatite ceramic in bone tumour surgery. J Bone Joint Surg [Br].1990. V. 72-B. P. 298-302.
20. Mangano C., Bartolucci E.G., Mazzocco C..A new porous hydroxyapatite for promotion of bone regeneration in maxillary sinus augmentation: clinical and histologic study in humans. Int. J. Oral Maxillofac. Implants. 2003. V. 18. P.23-30.
21. Ransford A.O., Morley T., Edgar M.A., et al. Synthetic porous ceramic compared with autograft in scoliosis surgery. A prospective, randomized study of 341 patients. J Bone Joint Surg [Br]. 1998. V. 80-B. P. 13-18.
22. Ogose A., Hotta T., Kawashima H., Kondo N. Comparison of hydroxyapatite and beta tricalcium phosphate as bone substitutes after excision bone tumors. J Biomed Mater Res Part B: Appl Biomater 72B: 94-101, 2005.
23. Bucholz R.W., Carlton A., Holmes R. Interporous hydroxyapatite as a bone graft substitute in tibial plateau fractures. Clin.Orthop.1989. V. 240. P. 53-62.
24. Берченко Г.Н. Биотрансформация костных трансплантатов: Биоимплантология на пороге XXI века. Симпозиум по проблемам тканевых банков с международным участием. – М.: ГУН ЦИТО им. Н.Н. Приорова, Самарский ГМУ, 2001. – С. 39 – 40.

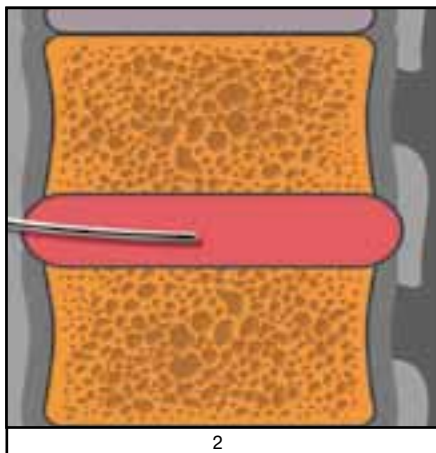


# Пункционная санация межпозвонкового диска

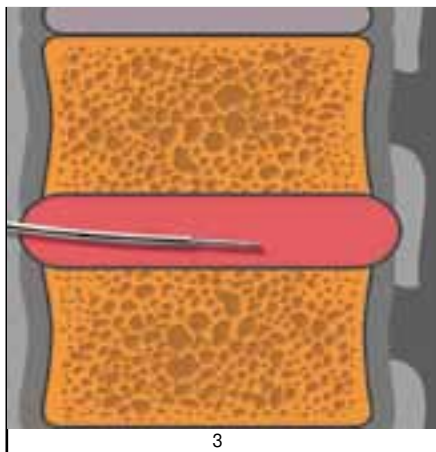
*Операция показана больным с гнойным дисцитом*




1. Воспаление межпозвонкового диска



2



3

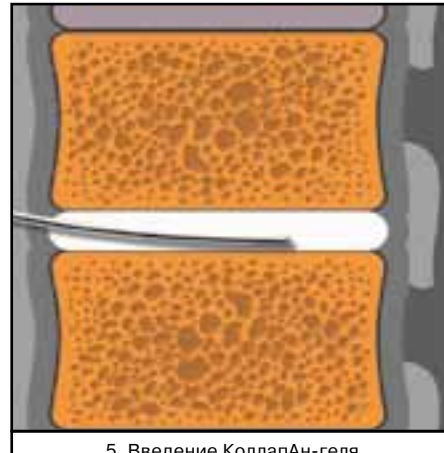


4. Пункция диска и удаление гноя (2-4)

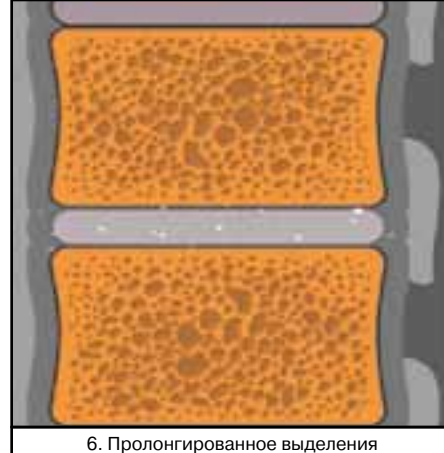
## Техника операции

Под наркозом с применением рентгенологического контроля с ЭОП-ом выполняют пункцию пораженного диска толстой иглой.


Содержимое диска вакуумируют. Образованную полость промывают растворами антисептиков с повторным вакуумированием.



5. Введение КоллапАн-геля



6. Пролонгированное выделения  
антимикробного средства



7. Замещение КоллапАна костной тканью

Убедившись в отсутствии гноя в диск вводят »КоллапАн« гель до полного заполнения препаратом полости диска. Иглу извлекают. В послеоперационном периоде применяют ортез для иммобилизации позвоночника до формирования костного блока пораженного позвоночного сегмента. Средний срок достижения костного блока три месяца.

## Преимущества способа

Операция относится к малоинвазивным хирургическим вмешательствам, при которой исключены осложнения, характерные для операции дискэктомии передним или задним доступом.



ООО ФИРМА «ИНТЕРМЕДАПАТИТ», ВАРШАВСКОЕ ШОССЕ, 125  
ТЕЛ./ФАКС (495) 319-79-27, ТЕЛ. (495) 781-79-77, 319-24-90, 319-56-45.  
[WWW.COLLAPAN.RU](http://WWW.COLLAPAN.RU). E-MAIL: [INFO@COLLAPAN.RU](mailto:INFO@COLLAPAN.RU)