Устранение дефектов альвеолярного отростка верхней челюсти, сообщающихся с верхнечелюстной пазухой с использованием биокомпозиционных материалов.

Труханов Е.Ф., Горбуленко В.Б., Козлов СВ., Замураев В.Ю., Терещук СВ., Ефремцев И.И.

Главный военный клинический госпиталь им. академика Н.Н.Бурденко, Москва

При перфорации дна верхнечелюстных пазух во время удаления зубов возникает сообщение полости рта с полостью носа требующее от врача принятия срочных мер по закрытию дефекта.

При традиционных методах лечения дефект костной ткани не восстанавливается, ушивается только слизистая оболочка, что приводит к резкому нарушению формы альвеолярного отростка, а в 10-12% случаев к расхождению краев раны и формированию стойких свищей.

В течение последних 6 лет в отделении челюстно-лицевой хирургии госпиталя при лечении данной патологии широко применяется биокомпозиционный материал коллапан, выпускаемый отечественной фирмой "Интермедапатит", в состав которого входят гидроксилапатит, коллаген и антибактериальные препараты (линкомицин, гентамицин, метронидазол, диоксидин).

В зависимости от локализации, формы и размеров устраняемого дефекта могут быть использованы пористые гранулы или плотные прессованные пластинки коллапана (легко режущиеся ножницами, скальпелем, бором), а также жидкий гель «коллапан» в одноразовом шприце. Использование данного препарата при закрытии перфорационных отверстиях и свищах верхнечелюстной пазухи позволяет восполнить дефект костной ткани, восстановить анатомическую форму альвеолярного отростка, а наличие антибактериального препарата - купировать воспалительный процесс в

прилежащей кости и верхнечелюстной пазухе.

Примером является больной В., 48 лет, у которого во время удаления 6-го зуба правой верхней челюсти по поводу хронического периодонтита было перфорировано дно верхнечелюстной пазухи в области небного корня. Выполнен кюретаж лунки удаленного зуба выскабливанием грануляций и патологически измененных тканей, сглажены острые костные края. Лунка и верхнечелюстная пазуха через перфорационное отверстие промыты раствором фурациллина. После гемостаза лунка выполнена гранулами коллапана-Л (содержащего линкомицин), а для создания более плотного контакта с костной тканью введен гель коллапана (рис. 1). Закрытие дефекта осуществлено глухим зашиванием лунки слизисто-надкостничным лоскутом, сформированным с вестибулярной и небной стороны (рис. 2). Заживление раны первичным натяжением, швы сняты на 8-е сутки. При контрольной рентгенографии через 3 мес. отмечено полное замещение дефекта сформированной костью, что позволило приступить к ортопедическому лечению.

При невозможности достаточной мобилизации слизисто-надкостничных лоскутов закрытие перфорационного отверстия после заполнения гранулами коллапана может быть осуществлено подшиванием на 6-8-е сутки марлевого тампона к слизистой около устья лунки узловатыми швами (рис. 3).

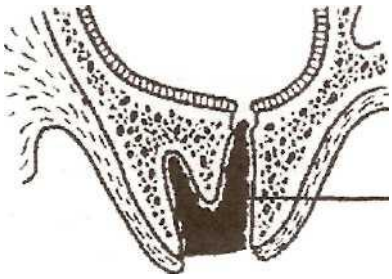

Рис. 1. Закрытие перфорационного отверстия: / - коллапан (гранулы).

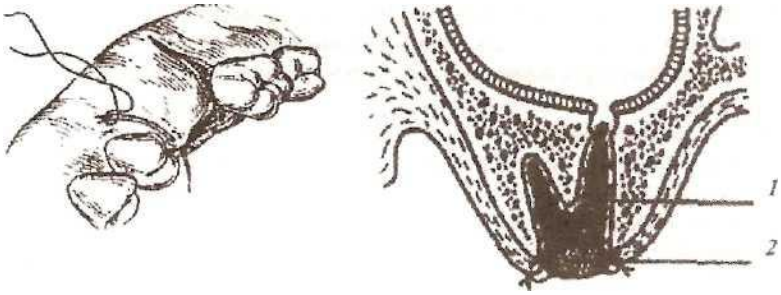

Рис. 2. Зашивание лунки слизонадкосничным лоскутом. Рис. 3. Закрытие дефекта при помощи марлевого тампона: 1 – коллапан (гранулы); 2 – марлевый тампон

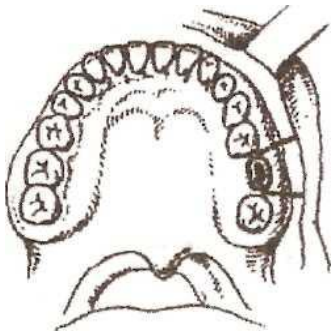

Рис 4. Зона формирования слизистонадкосничного лоскута с вестибулярной стороны.

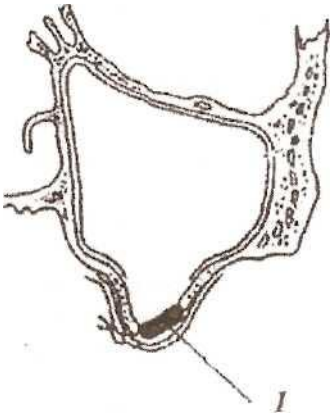

Рис. 5.Закрытие дефекта при незначительном нарушении альвеолярного отростка: 1 – коллапан (пластина).

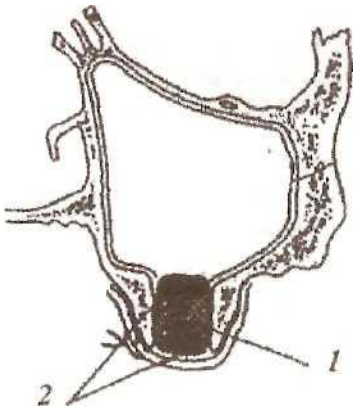

Рис. 6. Закрытие дефекта при значительном разрушении альвелярного отростка: 1 – коллапан (гранулы); 2 – коллапан (пластины).

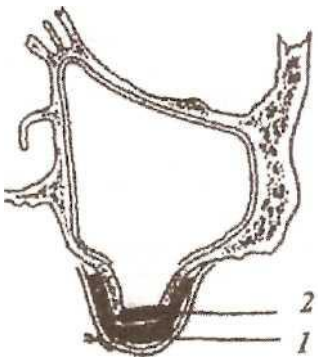

Рис. 7. Закрытие дефекта формирования альвеолярного отростка верхней челюсти: 1 – коллапан (гранулы); 2 – коллапан (пластина).

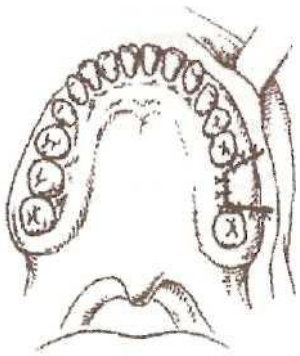

Рис. 8. Фиксация ранее сформированного лоскута к слизистой неба

При формировании стойких свищей верхнечелюстных пазух и наличии клинических и рентгенологических признаков хронического одонтогенного гайморита с вестибулярной стороны в области свища выкраивается и формируется слизисто-надкостничный лоскут с продолжением разреза в обе стороны по переходной складке (рис. 4). С целью увеличения мобильности надкостница лоскута рассекается в поперечном направлении. По ходу свища иссекаются рубцовые ткани. При ревизии вскрытой верхнечелюстной пазухи удаляются грануляции, полипы, патологически измененная слизистая оболочка. После формирования соустья с нижним носовым ходом пазуха рыхло выполняется марлевым тампоном, пропитанным йодоформной эмульсией, конец которого через наложенное соустье выводится в полость носа.

В зависимости от размеров дефекта и степени разрушения альвеолярного отростка применяются различные варианты закрытия с использованием как гранул, так и пластин коллапана в сочетании с гелем коллапан.

Так, при размере свища до 0,5 мм и незначительной деформации альвеолярного отростка использовались пластины (рис. 5), при наличии свища большого размера и грубом нарушении формы - гранулы в комбинации с одной или двумя пластинами (рис. 6 и 7).

Ранее сформированный лоскут укладывался на область дефекта и подшивался узловыми швами к слизистой оболочке неба (рис.8).

Несмотря на то, что защитные пластинки использовались не более чем у 5% пациентов, развитие рецидивов свищей не превышало 0,8%.

Таким образом, наш опыт хирургического лечения более чем 80 пациентов с перфорационными отверстиями и свищами верхнечелюстной пазухи позволяет сделать вывод о том, что использование различных форм биокомпозиционного материала коллапан дает возможность восполнить дефекты костной ткани, восстановить архитектонику альвеолярного отростка верхней челюсти, значительно снизить количество послеоперационных осложнений и в наиболее ранние сроки осуществлять ортопедическое лечение.

Опубликовано в материалах международной научно-практической конференции «Ведущий многопрофильный госпиталь страны: основные функции, достижения и направления развития.» 1-2/ 06/2006, Москва.