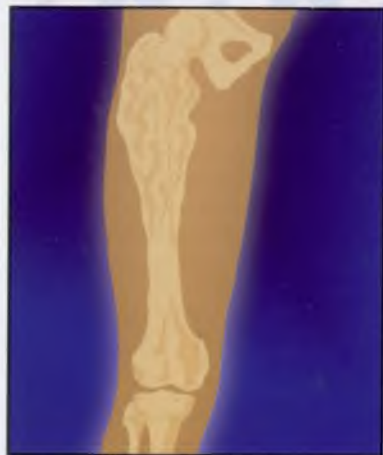
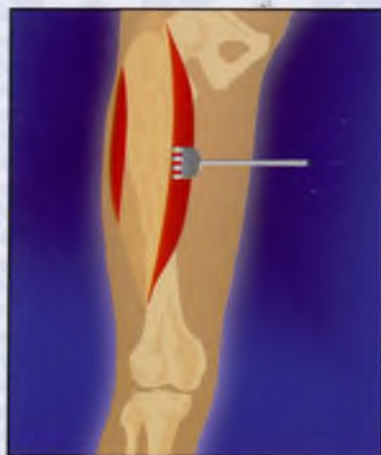
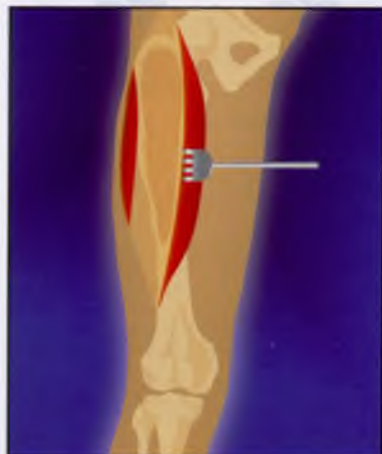

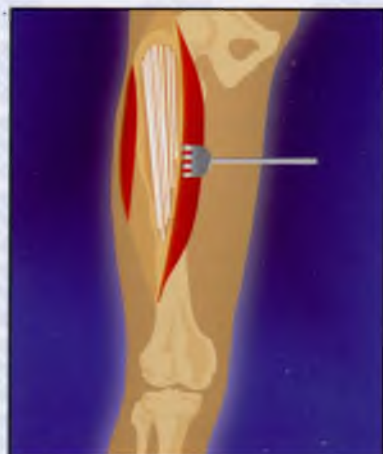1. Массивное поражение костной ткани



2. Доступ к патологическому очагу

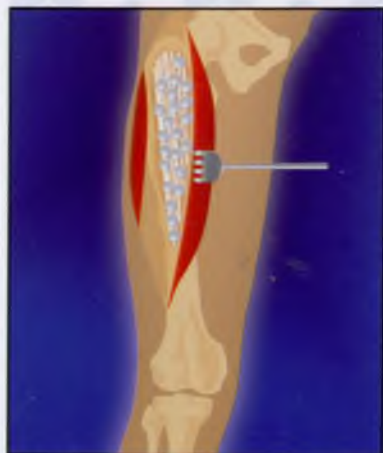


3. Обширная краевая резекция пораженной кости

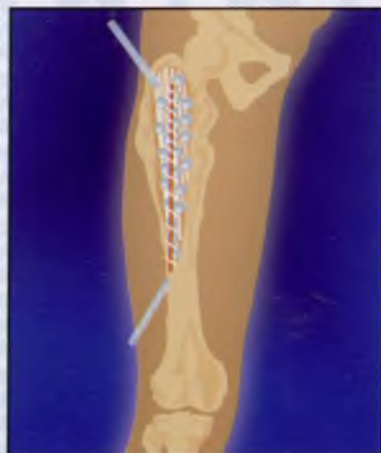

4. Аллопластика «вязанкой хвоста»

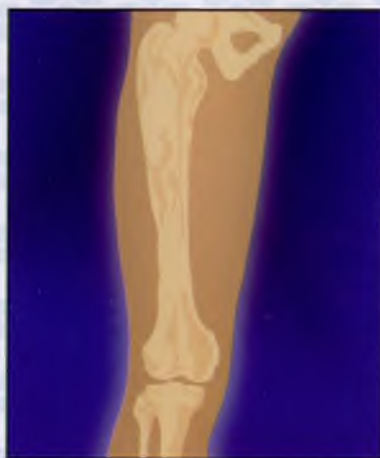ОБШИРНЫЕ ДИСПЛАСТИЧЕСКИЕ И ДИСТРОФИЧЕСКИЕ ЗАБОЛЕВАНИЯ КОСТЕЙ



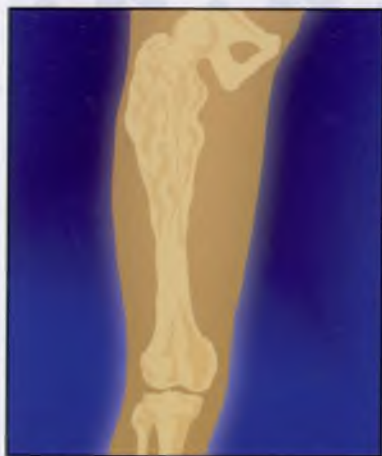5. Внедрение гранул КоллапАна между аллотрансплантатами



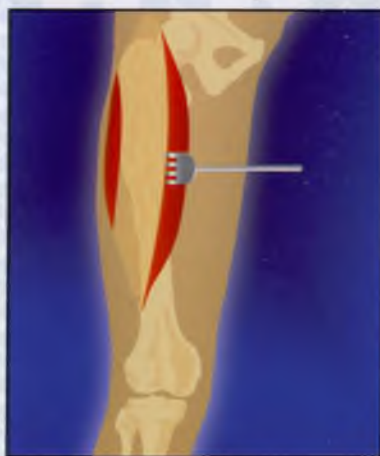6. Дренажирование и ушивание послеоперационной раны



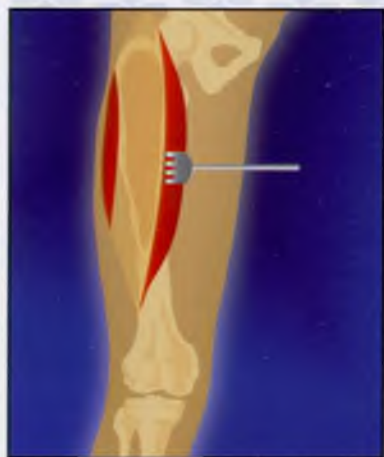7. Результат: ликвидация остаточных полостей, предупреждение нагноения и восстановление костной ткани (10-18 месяцев)



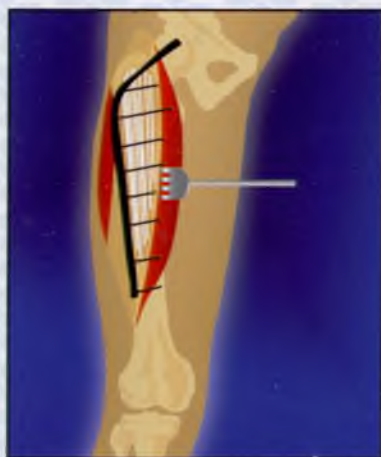1. Массивное поражение костной ткани



2. Доступ к патологическому очагу

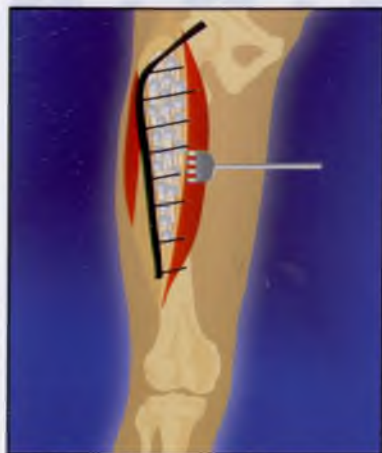


3. Обширная краевая резекция пораженной кости

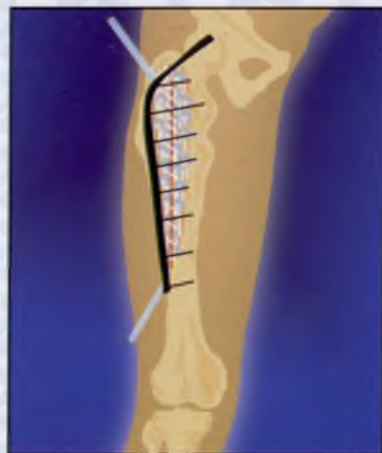

4. Аллопластика «вязанкой хвоста» и накостный металлоостеосинтез

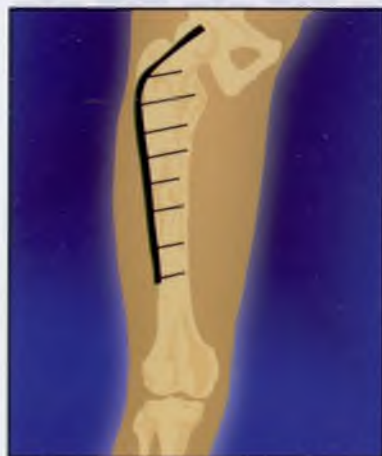ОБШИРНЫЕ ДИСПЛАСТИЧЕСКИЕ И ДИСТРОФИЧЕСКИЕ ЗАБОЛЕВАНИЯ КОСТЕЙ



5. Внедрение гранул КоллапАна между аллотрансплантатами



6. Дренирование и ушивание послеоперационной раны



7. Результат: ликвидация остаточных полостей, предупреждение нагноения и восстановление костной ткани (10-18 месяцев)

*Методические рекомендации
составлены д.м.н., проф.
А.А. Очкуренко.*