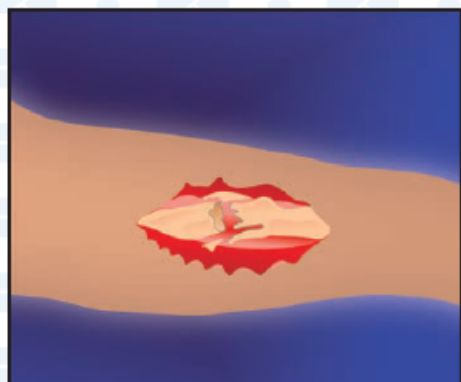
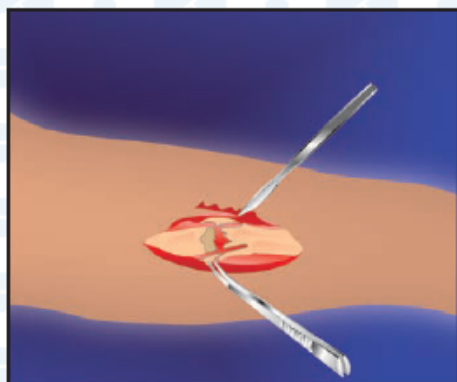


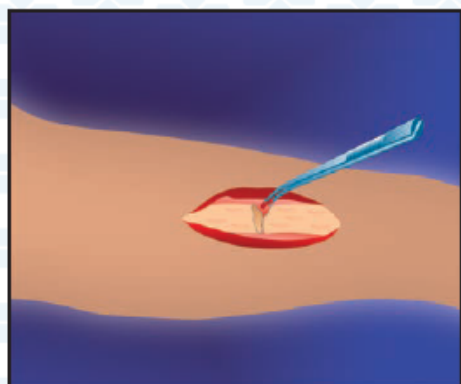
ОТКРЫТЫЙ ОСКОЛЬЧАТЫЙ ПЕРЕЛОМ ДЛИННОЙ ТРУБЧАТОЙ КОСТИ



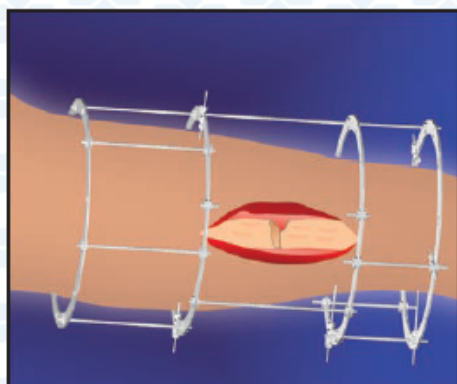
1. Открытый оскольчатый перелом



2. Первичная хирургическая обработка раны




3. Гемостаз

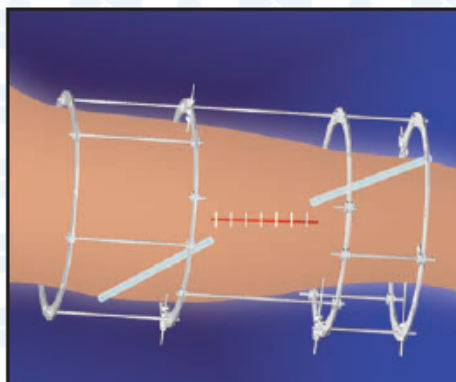


4. Остеосинтез аппаратом наружной фиксации


ОТКРЫТЫЙ ОСКОЛЬЧАТЫЙ ПЕРЕЛОМ ДЛИННОЙ ТРУБЧАТОЙ КОСТИ



5. Введение КоллапАна в зону повреждения



6. Установка дренажей и ушивание раны



7. Сращение перелома

*Методические рекомендации
составлены сотрудниками
ЦИТО им. Н.Н. Приорова:
д.м.н. Г.А. Кесяном,
д.м.н., проф. Г.Н. Берченко,
к.м.н. Р.З. Уразгильдеевым,
к.м.н. И.Г. Арсеньевым*

